Aus der Prosektur des Krankenhauses München r. d. Isar.
(Prosektor Dr. E. Albrecht.)

Missbildungen der Vorhofscheidewand des Herzens.

Ostium primum persistens.

Inaugural-Dissertation

zur

Erlangung der Doktorwürde

in der

gesamten Medizin

verfasst und einer

Hohen medizinischen Fakultät

der

Kgl. Bayer. Ludwig-Maximilians-Universität zu München

vorgelegt von

Felix Söldner,
approb. Arzt aus Regensburg.

Mit einer Tafel.

München, 1904.
Kgl. Hof- und Universitätsbuchdruckerei von Dr. C. Wolf & Sohn.

Aus der Prosektur des Krankenhauses München r. d. Isar.
(Prosektor Dr. E. Albrecht.)

Missbildungen der Vorhofscheidewand des Herzens.

Ostium primum persistens.

Inaugural-Dissertation

zur

Erlangung der Doktorwürde

in der

gesamten Medizin

verfasst und einer

Hohen medizinischen Fakultät

der

Kgl. Bayer. Ludwig-Maximilians-Universität zu München

vorgelegt von

Felix Söldner,
approb. Arzt aus Regensburg.

Mit einer Tafel.

München, 1904.
Kgl. Hof- und Universitätsbuchdruckerei von Dr. C. Wolf & Sohn.

Gedruckt mit Genehmigung der medizinischen Fakultät
der Universität München.

Referent: Obermedizinalrat Prof. Dr. von Bollinger.

Digitized by the Internet Archive
in 2026

https://archive.org/details/IA41552302_0067

Einleitung.

Die Missbildungen des Herzens und seiner Scheidewände sind ein Kapitel der pathologisch-anatomischen Literatur, das im Laufe des vorigen Jahrhunderts eine häufige und eingehende Bearbeitung gefunden hat. Doch haben die einzelnen Fälle, die bekannt wurden, zu verschiedenen Zeiten eine so verschiedene Beurteilung erfahren, besonders die Umstände, die für ihre Entstehung massgebend gewesen, sind in so mannigfaltiger Weise gedeutet worden, dass es angebracht sein mag, den Standpunkt, der heute als der giltige in dieser Frage gelten muss, näher zu beleuchten. Ein ausserordentlich interessanter Fall einer Missbildung der Vorhofscheidewand des Herzens, der im September 1903 in der Prosektur des Krankenhauses München rechts der Isar zur Beobachtung kam, gab die Anregung dazu. Herr Prosektor Dr. E. Albrecht hatte die Güte, mir die Bearbeitung dieses Falles zu übertragen und veranlasste mich dadurch, mich eingehend mit den Defekten an diesem Teil des Herzens zu beschäftigen. Es sei mir gestattet, ihm für die Liebenswürdigkeit und Bereitwilligkeit, mit der er meine Arbeit unterstützte, meinen herzlichsten Dank zum Ausdruck zu bringen.

Im Anschluss an den von mir beobachteten und beschriebenen Fall habe ich die bis jetzt bekannt gewordenen entsprechenden oder ähnlichen Befunde zusammengestellt, um dadurch ein Urteil über das Wesen der vorliegenden Missbildung gewinnen zu können. Ich fand eine ziemlich grosse

Anzahl von Fällen, in denen es sich gleichfalls um einen teilweisen Defekt der Vorhofscheidewand des Herzens handelt. Sowohl das theoretische Interesse an dem anatomischen Befund und an seiner Begründung, wie auch das praktische Interesse an dem Zusammenhang der betreffenden Missbildung mit den Erscheinungen während des Lebens berechtigt zu der Annahme, dass von keinem der zur Beobachtung gelangten Fälle die Veröffentlichung unterlassen worden ist. Von den bekannten Fällen glaube ich die, welche zu den von mir beschriebenen in enger Beziehung stehen — und nur um diese war es mir bei der vorliegenden Besprechung zu tun —, wohl vollständig gefunden zu haben; wenigstens gab mir die eingehende Vergleichung der verschiedenen Quellen keine weiteren Aufschlüsse. Es war mir möglich, fast durchgehend die Originalarbeiten einzusehen. Wo dies nicht geschehen konnte, ist es in folgendem besonders bemerkt und der Gewährsmann angegeben.

Eigener Fall.

Am 23. September 1903 kam der am Tage vorher auf der Abteilung für innere Krankheiten im Krankenhause München r. d. I. verstorbene 30 Jahre alte Verwaltungsbeamte P. S. zur Sektion (Sterbefall-Verzeichnis Nr. 401).

Obduktionsprotokoll.

Die Körperlänge betrug 156 cm, das Körpergewicht 62 kg. Bei der Obduktion ergab sich folgender Befund:

Die Leiche ist von mittlerer Grösse, kräftig gebaut, ziemlich fettreich.

Die Haut und die sichtbaren Schleimhäute sind ausgesprochen ikterisch gefärbt, die Muskulatur ist kräftig, dunkelbraunrot, saftig glänzend. Die Corneae trüb, die Pupillen mittelweit, gleich; die Lippenschleimhaut etwas

sugilliert, der Zungengrund und die Rachenmandeln sind ödematös geschwollen; am linken Vorderarm finden sich ein paar kleine, mit leicht getrübtem Inhalt gefüllte, von einem geröteten Hof umgebene Bläschen. Am Rumpf und den unteren Extremitäten keine Ödeme. Das Fettpolster über dem Abdomen bis 1½ cm dick; die Leber (1780 g) liegt mit dem linken Lappen etwa vier Finger breit vor, in der Spitze des linken Lappens ein dunkelroter, unregelmässig begrenzter Fleck, in dessen Rand und Oberfläche eine Anzahl von gelblichen kleinen Fleckchen vortritt. Auf dem Durchschnitt zeigt sich deutlich eine ikterische gelblichbraune Färbung, an zahlreichen Stellen stecknadelkopf- bis kirschgrosse Eiterherde; die Milz (350 g) ist fast bis auf das Doppelte vergrössert, im allgemeinen etwas weich. Auch hier zahlreiche kleine Abszesse. Die Nieren sind stark vergrössert (Gewicht zusammen 500 g), weich, die Oberfläche mit der Kapsel vielfach verklebt durch eine grosse Zahl von kleinen, teilweise zusammenfliessenden Eiterherden, die von einer breiten hämorrhagischen Randzone umgeben sind. Die Schnittfläche ist gleichfalls von zahlreichen Eiterherden und kleinsten Eiterstreifen, sowie von einzelnen keilförmigen eitrigen Infarkten durchsetzt, die Rinde etwas verbreitert, das Mark leicht hyperämisch, beide sehr saftreich. Der Magen etwas weit, sonst ohne Besonderheiten. In der Schleimhaut des Dünndarms zeigen sich an geröteten Stellen einzelne gruppenweise stehende, prominente, kleine Abszesse, die übrige Schleimhaut ist gequollen; auch im Dickdarm vereinzelte kleine Abszesse.

Beide Lungen (linke 620 g, rechte 870 g) etwas voluminös, mit je einer fünfmarkstückgrossen eingezogenen Narbe an der Spitze, die linke Lunge ausgedehnt mit der Pleura verwachsen, die rechte frei. Die Pleura ist in den hinteren Teilen dunkel- und in den vorderen hellrot gefärbt. Die

Konsistenz der rechten Lunge im hinteren Abschnitt etwas derber; in den unteren Teilen finden sich nicht ganz scharf abgegrenzte Infarcierungen bis zu Pflaumengrösse, während sich in der Spitze ein leicht eitrig thrombosiertes Gefäss erkennen lässt. Der rechte Unterlappen ist luftarm, hochgradig hyperämisch und saftreich. Der abströmende Saft vielfach leicht getrübt; der linke Oberlappen zeigt gleichmässig vermehrte Konsistenz, auf der Schnittfläche hochgradig vermehrter Gehalt an nicht getrübtem, ikterischem, stellenweise etwas blutreichem Saft. Der linke Unterlappen mit stellenweiser Hyperämie, im ganzen leicht ödematös.

Die Schädelhöhle wurde nicht eröffnet.

Das Herz ist über dem rechten Ventrikel leicht erweitert, im ganzen von der Grösse einer kräftigen Mannsfaust, die Spitze wird überwiegend vom linken Ventrikel gebildet; über der Hinterfläche des linken Ventrikels, zweifingerbreit unterhalb der Basis ein etwa 5 mm im Durchmesser haltender, leicht prominenter Eiterherd in breiter hyperämischer Randzone, daneben eine grössere Zahl von kleineren Ecchymosen, welche teilweise kleine Eiterpünktchen zeigen. In der Spitze eine etwa 15 mm lange und etwa ebenso breite Zone, in deren Bereich sich gelblich verfärbtes Fett zeigt. Ausserdem finden sich entlang den Gefässen der vorderen Wand einige kurze eitrige Streifen. Im rechten Ventrikel ziemlich reichlich flüssiges Blut, sowie etwas ikterisch gefärbtes Gerinnsel. Muskulatur braunrot, kräftig, von einer kleinen Zahl bis stecknadelkopfgrosser Abszesse durchsetzt.

Die linke Kammer hat die Grösse eines Hühnereies. Die Muskulatur ist verhältnismässig dünn, saftig glänzend, etwas trüb, braunrot, weich, das Endocard durchsichtig. Im Lumen findet sich ziemlich reichlich Blut mit einigen eiterartigen Flöckchen vermengt. Die Mitralisöffnung ist aus-

gestopft mit missfarbigem braunrotem Gerinnsel. Der linke Zipfel der Mitralis ist nicht verdickt, dagegen zeigen sich nach oben von ihm auf einer ungefähr 40 mm langen und 20 mm breiten Fläche graurötliche und gelblichrötliche Auflagerungen auf der teilweise geröteten Intima. Im übrigen ist das Endocard ohne Besonderheiten.

Die Klappe erweist sich im Aortenzipfel gegen den Rand zu stark wulstig verdickt, die zugehörigen Chordae tendineae gleichfalls verdickt und die rechtseitige dabei etwas verkürzt. Die Mitte des Randteiles des Aortenzipfels ist winkelig eingezogen und läuft auf der Vorhofseite der Klappe nach rechts und vorn aus in ein flaches, nicht ganz 10 mm langes Geschwür mit rotgelblichem Grunde. Der übrige Rand des Aortenzipfels ist leicht getrübt, etwas rauh und zeigt einige eben noch erkennbare gallertige Knötchen. Die basalen Abschnitte des Aortenzipfels sind nach rechts hin durchsichtig, nach der Mitte und nach links hin verdickt, glatt; sie verlaufen in einer Mulde zu einem fast kreisrunden, 15 mm im Durchmesser haltenden Loch, welches direkt über der Mitte des Aortenzipfels die beiden Vorhöfe miteinander verbindet. An dem oberen Rand ist diese Öffnung umsäumt von einer sichelförmigen, sehr dünnen Klappe, die in ihrer grössten Breite 5 mm misst. Sie besteht aus Bindegewebe, geht beiderseits vom Klappengrunde aus und ist von glänzendem Endocard überzogen. Die Übergangspartie dem rechten Vorhof zu ist nicht verdickt, sondern durchscheinend und ebenfalls von glänzendem Endocard bedeckt, die Umgrenzung der Verbindungsöffnung ist im rechten Vorhof in gleicher Weise vollkommen glatt und von oben her entsprechend dem Ansatz der Klappensichel etwas muldig eingezogen. Der kleine Einriss, den man in der Abbildung am freien Rand der Klappe bemerkt, entstand erst bei der Eröffnung des Herzens. Die Fossa ovalis ist von einer

zarten, durchscheinenden Membran überzogen, die 26 : 19 mm misst. Im linken Vorhof erscheint diese Membran etwas vorgewölbt, doch fast vollkommen glatt, nur am hinteren Rand zeigt sich eine kleine Einziehung in der Grösse von 4 : 1,5 mm. Sie zeigt zwei stecknadelkopfgrosse Grübchen, welche auf die fleischige Begrenzung der Fossa ovalis treffen. Im rechten Vorhof erscheint die Membran völlig glatt, der Limbus Vieussenii ist leicht verdickt, der Abstand des oberen Randes der Fossa ovalis vom Dach des Vorhofes beträgt hier 17 mm, im linken Vorhof dagegen nur 10 mm. Die Wand der Vorhöfe, sowie die Mündungen der einzelnen Venen zeigen keine Besonderheiten.

Die Kranzarterien sind etwas eng, desgleichen die Aorta, deren Weite nur 52 mm beträgt. In ihrer Pars ascendens findet sich eine grössere Zahl von kaum erhabenen, in zierlicher Zeichnung zusammenhängenden weisslichgelben Flecken der Intima, die offenbar durch Verfettung verdickt ist. Vereinzelt finden sich eben solche Fleckchen am Klappenansatz am Arcus und an wenigen Stellen der Pars descendens. Die übrige Intima ist vollkommen glatt. Die Mitralklappe ist durch die Wandverdickung und die Verkürzung des Aortenzipfels ziemlich stark stenosiert. Die Aortenklappen sind durchscheinend, frei beweglich und ohne Auflagerungen.

Der Ductus arteriosus ist verödet. Die Form des Herzens bietet im allgemeinen nichts Besonderes. Bezüglich der unten angegebenen Maasse muss ich bemerken, dass sie mit den Verhältnissen, wie sie an der Leiche kurz nach dem Tode bestanden, nicht vollkommen, sondern wohl nur annähernd übereinstimmen, da das Herz, als es mir zu genauerer Untersuchung zugänglich war, schon längere Zeit in Spiritus gelegen hatte. Ich stellte folgende Masse fest:

Umfang des Herzens am Sulcus coronarius	230 mm
Höhe der linken Kammer	70 „

Muskeldicke	17 mm
Höhe der rechten Kammer	75 „
Muskeldicke	7 „
Linkes Ostium venosum	80 „
Linkes Ostium arteriosum (Aorta) . . .	52 „
Rechtes Ostium venosum	83 „
Rechtes Ostium arteriosum (Pulmonalis) .	67 „

Die pathologisch-anatomische Diagnose lautete demnach:

Akute Septicopyämie, ausgehend von ulceröser Endocarditis der Mitralis und des linken Vorhofs, wahrscheinlich im Anschluss an subakute Lymphadenitis der Hals- und Bronchialdrüsen — multiple Abszessbildungen im Myocard, in beiden Nieren, in der Leber, im Dünn- und Dickdarm, in der Milz (zum Teil frische Infarcierung) — beginnende maligne Infarktbildung im rechten Oberlappen der Lunge — hochgradiger allgemeiner Ikterus, Ödem und Hyperämie beider Lungen, Pleuranarben an den Spitzen, linksseitige fibrinöse Pleuritis. Hypostatische Hyperämie, beginnendes entzündliches Ödem im rechten Unterlappen. — Ödem des Zungengrundes und der Rachenmandeln. — Akute Enteritis. — Akuter hyperplastischer Tumor der Milz, knotige Hyperplasie der Leber. — Persistenz der Kommunikation zwischen beiden Vorhöfen des Herzens unterhalb der Membrana foraminis ovalis.

Dieser Befund, der als ganz ungewöhnlich zu bezeichnen ist, zeigt — um dies nochmals kurz zu wiederholen — folgende Besonderheit: Unterhalb des in regelmässiger Weise verschlossenen Foramen ovale findet sich in der die beiden Vorhöfe trennenden Scheidewand ein rundes, 15 mm im Durchmesser haltendes Loch, am oberen Rande umsäumt von einer schmalen sichelförmigen Klappe. Es besteht somit eine der

Norm widersprechende ungehinderte Verbindung der beiden Vorhöfe.

Krankengeschichte.

Über den Verlauf der dem Tode des P. S. vorausgegangenen Krankheit konnte ich aus der Krankengeschichte, die mir Herr Dr. Lohrer in liebenswürdigster Weise zur Verfügung stellte, folgendes entnehmen:

Der Patient kam am Nachmittag des 17. September 1903 in schwer krankem Zustande zu Fuss in das Krankenhaus München r. d. I. Nach seiner Angabe fühlte er sich schon seit drei Wochen kränklich; anfänglich hatte er mehrere Furunkel, davon einen grösseren im Nacken, ausserdem besteht bei dem Patienten Neigung zu Katarrhen: leichtere Halsentzündungen wurden mehrmals durchgemacht. Im weiteren Verlauf der Erkrankung stellten sich Unbehagen, allgemeine Mattigkeit, Müdigkeit, Schwere in den Gliedern ein. Zur Zeit des Eintritts in das Krankenhaus klagte S. vor allem über Angstgefühl, Druck in der Herzgegend, Herzklopfen, über wechselndes Frost- und Hitzegefühl. Schwere Erkrankungen wurden in früheren Jahren nicht durchgemacht, auch im übrigen ergibt die Anamnese keine bemerkenswerten Punkte. Die äussere Untersuchung zeigte kräftigen Körperbau, guten Ernährungszustand. Die Wangen waren stark gerötet, die Sclerae und die Haut des ganzen Körpers leicht ikterisch verfärbt. — Die Zunge weiss belegt, Rachenschleimhaut, Uvula und Tonsillen entzündlich gerötet; die Halsdrüsen mässig geschwellt und druckempfindlich. — Der Thorax gedrungen, gute Exkursionsfähigkeit, die Lungen ohne Krankheitserscheinungen. Das Herz zeigte sich nach beiden Seiten in geringem Grade verbreitert. Die Tätigkeit beschleunigt, aber regelmässig; über der Herzspitze ein lautes systolisches blasendes Geräusch. Der II. Mitral- und II. Pul-

monalton verstärkt, die Aorten- und Tricuspidaltöne rein. Der Puls beschleunigt, gleichmässig, regelmässig, Frequenz 104. Temperatur 39,5°. Das Abdomen ziemlich fettreich, weich; die Leber überragte den Rippenbogen, war in mässigem Grade druckempfindlich. — Stuhl diarrhöisch, hellgelb. — Urin spärlich, dunkelgelb; geringer Eiweiss- und Zuckergehalt, auch Gallenfarbstoffe vorhanden. Im Sediment keine Nierenelemente.

Die Diagnose lautete demnach: Endocarditis valvulae mitralis, Albuminurie, Glykosurie, Ikterus, Enteritis.

18. X. Der Patient gibt auf eindringliches Befragen, ob er schon früher Herzbeschwerden gehabt habe, an, er habe besondere körperliche Leistungen wegen Atembeschwerden, Druckgefühl in der Herzgegend und Blutandrang zum Kopf nie bewältigen können. Temperaturen: 39,8° — 40,0° — 40,0°.

19. X. Andauernd hohes Fieber, leichte Benommenheit; während der Nacht phantasierte der Patient, wollte das Bett verlassen. Temperaturen: 39,5° — 39,8° — 40,0°.

20. X. Stürmische Herztätigkeit. Völlige Benommenheit. Temperaturen: 39,8° — 39,7° — 40,1°.

21. X. Zeichen von beginnender Herzschwäche, leichte Rasselgeräusche über beiden Lungen. Temperaturen: 39,1° — 39,5° — 40,2°.

22. X. Früh 4¼ Uhr Exitus letalis.

Dieser Fall ist wohl als ungewöhnlich, als selten zu bezeichnen; aber er steht keineswegs vereinzelt da. Aus der umfangreichen Literatur über Missbildungen des menschlichen Herzens, über anormale Befunde an diesem Organ habe ich — soweit mir die einzelnen Werke zugänglich waren — die unserer Beobachtung entsprechenden Fälle zusammengestellt, weniger in der Absicht, sie einfach zu regi-

strieren, als in der Erwartung, durch einen Vergleich der einzelnen Fälle, durch die Kenntnis der Bemerkungen und Ansichten, welche die verschiedenen Autoren dazu äussern, auch für den ungewöhnlichen Befund an dem beschriebenen Herzen des P. S. eine ausreichende genetische Erklärung zu finden. Vor allem handelte es sich darum, zu entscheiden, ob eine Entwicklungshemmung, — ob eine Erkrankung im fötalen oder extrauterinen Leben als Ursache des Defektes der Vorhofscheidewand zu gelten habe.

Jene Fälle, die dem von mir beschriebenen mehr oder weniger entsprechen, möchte ich einteilen

A. in die Fälle, bei denen sich, wie bei P. S., das sog. Foramen ovale geschlossen erweist und

B. in solche, bei denen — und das bedeutet eine zweite Missbildung — das Fortbestehen des sog. Foramen ovale eine weitere Verbindung zwischen den beiden Vorhöfen ermöglicht.

Die Fälle auch innerhalb dieser Teilung nach bestimmten Gesichtspunkten zu ordnen, lässt sich schwer durchführen. Eine zeitliche Reihenfolge ist hierbei wohl wenig am Platze, eine Ordnung nach der Ähnlichkeit, welche die einzelnen Befunde mit dem zuerst angeführten haben, ist durch die Verschiedenheit der begleitenden Nebenbefunde ausserordentlich erschwert. Zudem sind die einzelnen Berichte nicht gleichwertig: je nach der Quelle, je nach dem Stande der anatomischen und pathologischen Forschung sind sie mehr oder weniger genau und ausführlich. Die Werke, denen die Angaben über die Krankheitsfälle entnommen sind, ferner die Werke und Schriften, die als Quellen für die später folgenden Abschnitte dienten, finden sich am Schluss der Arbeit zusammengestellt.

A. Defekte der Vorhofscheidewand bei geschlossenem Foramen ovale.

Fall I.

Berichtet von Rudolph (Lit. 63). Leiche eines 23jährigen Italieners. Sektion am 4. XII. 1888.

Embolische Pneumonie, doppelseitige eitrig-fibrinöse Pleuritis; zahlreiche embolische Abszesse und Blutungen im Herz, Leber, Milz, Nieren, Hoden und Darm. Eitrige Entzündung des rechten Sternoclavikular- und Schultergelenks. Schwellung von Leber, Milz und Nieren. Hyperämie und Oedem der Hirnhäute und der Hirnsubstanz.

Masse des Herzens: Länge 13,5 cm, Breite 12,0 cm, Gewicht 385 g. Die Kammern, besonders die linke, sind verhältnismässig klein, die Wand des linken Ventrikels hypertrophisch; die Wand der Aorta ziemlich dünn, innen flach, glatt, Weite der Aorte 65 mm, der Pulmonalis 85 mm. Der rechte Vorhof ist bedeutend erweitert, der linke ohne Besonderheiten. In der Vorhofscheidewand findet sich ein die beiden Arterien verbindender stumpfeiförmiger Defekt, dessen wagrechter Durchmesser 40, dessen senkrechter 45 mm beträgt. Das rudimentäre Septum spannt sich in Gestalt eines fleischigen Bogens von der oberen vorderen Wand des Vorhofes an dessen Decke entlang nach unten und hinten aus. Die mittleren und unteren Partien des Septums fehlen völlig, die Fovea ovalis ist über dem vorderen Schenkel des Fleischrahmens als eine häutige Membran zu sehen, der Fleischrahmen hat hinten eine Höhe von 15 mm, nach vorn wird er allmählich niedriger und verschmilzt mit der vorderen Vorhofswand. Der Aortenzipfel der Mitralis ist völlig gespalten, so dass seine vordere Hälfte mit dem vorderen Zipfel der Tricuspidalis, die hintere Hälfte mit deren inneren Zipfel in Zusammenhang steht. An der Tricuspidalis finden sich reichliche Spuren neuerer endocarditischer Prozesse.

Fall II.

Berichtet von Rokitansky, S. 36 (Lit. 59).

Leiche eines Mannes in mittleren Jahren, Sektion am 8. VIII. 1843.

Körper von mittlerer Grösse, Ödeme, Unterleib ausgedehnt. Die inneren Hirnhäute sind verdickt, infiltriert, das Gehirn weicher und feuchter als normal; in den Hirnhöhlen einige Tropfen Serum. Die Lunge ist vorn und oben angeheftet, von einem Eitererguss von 3—4 Pfund (= ungefähr 1500 g[1]) ist der Mittel- und Unterlappen komprimiert. Der rechte Unterlappen dunkelrot, gewulstet und blutreich. In der Bauchhöhle mehrere Pfund bräunlichen Serums, Leber und Milz gross, blutreich, Nieren dunkelrot, Harnblase leer.

Im Herzbeutel 2 Unzen (70 g) Serum. Das Herz ist von einer zarten Pseudomembran und auf der Vorderseite des rechten Ventrikels mit einigen Sehnenflecken bekleidet, Masse sehr gross: 12,2 cm lang, 12,5 cm breit, seine Höhlen und zwar insbesondere die der rechten Seite erweitert, der linke Ventrikel 7, der rechte 2 mm dick. Beide Arterienstämme, besonders jedoch die Lungenarterie weit. Der Ductus arteriosus verödet. An der Stelle des Septum atriorum eine fast rundliche 30 mm im Durchmesser haltende Öffnung, unten begrenzt von dem konkaven Rand des merklich niederen Septum ventriculorum, über welchem die venösen Klappen ineinander gehen, nach oben und hinten begrenzt von einer 19 mm hohen fleischigen, sichelförmigen Leiste, in welcher sich nach oben ein etwa bohnengrosses, länglich rundes, auf Seiten des Lungenvenensackes durch eine strahlige fibröse Platte verschlossenes Foramen ovale (Fossa ovalis) vorfindet.

---

[1]) Die verschiedenen Massbestimmungen wurden umgerechnet nach C. und F. Noback „Vollständiges Taschenbuch der Mass-, Münz- und Gewichtsverhältnisse u. s. w. aller Länder", Leipzig 1850.

Von dem unteren Rand der Leiste hat sich ein auf Seite des Lungenvenensackes haftender Randsaum abgelöst, welcher in Form einer bindfadendicken Schnur in den Vorhofraum hineinragt. Der Aortenzipfel, der Mitralis ist bis auf seine Basis gespalten; seine vordere Hälfte fliesst, den Zugang zur Aorta von hinten ganz deckend, mit der Pars membranacea septi und dem vorderen Zipfel der Tricuspidalis, die hintere Hälfte mit dem inneren Zipfel letzterer über dem Septum ventriculorum zusammen.

Fall III.

Berichtet von Rokitansky S. 37 (Lit. 59).

Weibliche Leiche von 23 Jahren, Todesursache: Typhus. Sektion am 2. VII. 1870.

Körper von mittlerer Grösse, mässig genährt. Beide Lungen in den unteren Lappen blutreich, von zahlreichen hepatisierten Lobulis durchsetzt. Die Milz auf das dreifache vergrössert, breiig-weich, die Peyer'schen Plaques und die Solitärfollikel im unteren Ileum geschwellt, markähnlich. Im Herzbeutel einige Tropfen Serum.

Das Herz 95 mm lang, 90 mm breit, im linken Ventrikel etwas erweitert; die aufsteigende Aorta 18 mm im Durchmesser haltend (61,2 mm weit). Im unteren Teil des Septum atriorum eine von vorn nach hinten 28 mm, von oben nach unten 18 mm betragende Lücke, unten begrenzt vom konkaven Rand des Septum ventriculorum, über dem die venösen Klappen zusammenstossen, oben begrenzt von einer von hinten und oben her herabkommenden fleischigen sichelförmigen Leiste von 17 mm Höhe, welche eine 20 mm lange und 12 mm hohe Fossa ovalis einschliesst. Nächst dem freien Rande haftet an ihr auf der Seite des Lungenvenensackes ein schmaler häutiger Saum. Der Aortenzipfel der Mitralis ist bis hinauf an den oberen Rand des Septum ven-

triculorum gespalten, die Ränder der Spalte etwas gewulstet, abgerundet, ohne Sehnenflecken. Die vordere Hälfte des Zipfels, nach vorne gerückt und den Zugang zur Aorta von hinten her deckend, stösst mit der Pars membranacea septi und dem vorderen Zipfel der Tricuspidalis, seine hintere mit dem inneren Zipfel der Tricuspidalis zusammen. Beide Hälften des Aortenzipfels der Mitralis sind von unten her aufgebläht und der Kommissurenstrang in Form zweier rundlicher Taschen nach dem rechten Ventrikel hereingedrängt.

Fall IV.

Berichtet von Ecker (Fall 7).[1])

Nach Rokitansky S. 39 (Lit. 59).

Leiche eines 22jährigen Mannes, der an Lungenblutung verstarb. Sektion am 9. III. 1839.

Der Körper von mittlerer Grösse, ziemlich gut genährt. Aus Mund und Nasenhöhlen Blut ausgetreten. In der Luftröhre locker geronnenes und flüssiges Blut. Die rechte Lunge angeheftet, beide Lungen aufgedunsen, blassrötlich, dunkelrot gesprenkelt. Leber gross. Milz auf das dreifache vergrössert. Im Magen Speisebrei und zusammengeballtes Blut, Nieren blass. Im Herzbeutel 2 Pfund (= 840 g) Serum.

Das Herz von einer zarten Pseudomembran bekleidet, 106 mm lang, 92 mm breit, ziemlich reichlich mit Fett besetzt, im rechten Ventrikel erweitert, hier 6 mm, im linken Ventrikel 10 mm dick. Im Septum atriorum vorn ein stumpf dreieckiges, von vorn nach hinten 25 mm, von oben nach unten 20 mm grosses Loch, das oben und hinten von einer 21 mm hohen fleischigen Leiste, unten von dem konkaven Rand der Kammerscheidewand begrenzt ist; über dieser gehen die venösen Klappen ineinander über. Der häutige Anteil

[1]) Alex. Ecker „Beschreibung einiger Fälle von anormaler Kommunikation der Herzvorhöfe". Freiburg 1839.

der Leiste erscheint in deren Mitte als eine ovale von oben nach unten 11 mm, von vorn nach hinten 15 mm betragende geschlossene Fossa ovalis. Ueber ihr hinten und vorn auf Seite des Hohlvenensackes in der Membrana fossae ovalis je eine hirsekorngrosse Öffnung, die auf die fleischige Begrenzung der Membran trifft. Auf Seite des Lungenvenensackes läuft die Membrana Fossae ovalis nach oben und vorn in mehrere rundliche aufgelöste Stränge aus. Am freien fleischigen Rand des Septumrudiments haftet ein eben merklicher, häutiger, nach dem Lungenvenensack geneigter Saum. Der Aortenzipfel der Mitralis ist bis an den oberen Rand des die Lücke unten begrenzenden Septum ventriculorum gespalten, wobei die vordere Hälfte des Zipfels, den Zugang zur Aorta von hinten her deckend, mit der Pars membranacea und dem vorderen Zipfel der Tricuspidalis, die hintere Hälfte mit den inneren Zipfel dieser Klappe zusammenfliessen. Jene ist sehr verdickt und in aufgeblähter nach oben konvexer Haltung fixiert. Im äusseren Zipfel der Tricuspidalis ein etwa erbsengrosses Loch mit glatten Rändern, von deren oberen Papillarsehnen abgehen. Die Aorta ist bei 15 mm, die Lungenarterie 26 mm im Durchmesser haltend (Weite 51,4 bezw. 88,4 mm). Der Ductus arteriosus verödet.

Fall V.

Berichtet von Ecker, nach Rokitansky, S. 39 (Lit. 59).

Weibliche Leiche von 60 Jahren, Körper klein, abgemagert, in der unteren Hälfte Wassersucht.

Die Schädeldecke dick, schwammig, die inneren Hirnhäute trüb und verdickt, infiltriert. Das Gehirnmark zähe. In den Hirnhöhlen zwei Drachmen Serum. 2—3 Windungen auf der Konvexität der linken Hemisphäre im Umfang eines Guldenstückes in Rinde und Mark zu einer zähen blassrot-

bräunlichen vom kleinen Serum einschliessenden Lücken durchsetzten Masse verwandelt.

Im linken Thalamus eine über hanfkorngrosse unregelmässige Serum einschliessende Lücke. — Die Lungen in den hinteren Teilen blutreich. In der Bauchhöhle 2 Pfund (= 840 g) Serum. Die Leber gross, blutreich, muskatnussähnlich. Milz klein, derb, dunkelbraunrot. Magenschleimhaut schiefergrau, Nieren blutreich. Innere Sexualorgane untereinander verwachsen.

Im Herzbeutel $1^1/_2$ Unzen (= 47,5 g) Serum.

Das Herz ist gross, 95 mm lang, 110 mm breit, nächst der Spitze mit einem kleinen, zottigen Sehnenfleck, an den Herzohren mit teils zarten, teils derben Granulationen besetzt. In sämtlichen Höhlen, vorwiegend aber im rechten Ventrikel und in dessen Conus erweitert. In der linken Kammer 9 mm, in der rechten 4 mm dick. — In der Vorhofscheidewand eine grosse von vorne nach hinten 25 mm, von oben nach unten 15 mm, im Durchmesser haltende geschlossene Fossa ovalis. Etwa 14 mm unter ihr, über der Kammerscheidewand, eine 9 mm im querem und 5 mm im Höhendurchmesser haltende schräge Lücke, die nach vorn vom Hohlvenen- in den Lungenvenensack führt. An diese Lücke reicht das obere Ende eines Spaltes, welcher den Aortenzipfel der Mitralis in einen vorderen, dem vorderen Papillarmuskel, und einen hinteren, dem hinteren Papillarmuskel angehörenden Teil, sondert. An dem oberen Ende dieses Spaltes sitzt die Klappe auf der Kammerscheidewand hinter der Pars membranacea septi mittels eines dicken, starren, rundlichen Säulchens auf, hinter den die hintere Hälfte des Aortenzipfels frei (d. i. am oberen Rande des Septums nicht adhärierend) und aufgebläht in den inneren Zipfel der Tricuspidalis übergeht. Sie bedeckt dabei von oben her einen seichten konkaven Ausschnitt (Defekt 11 mm lang) der Kammerscheidewand, an

deren oberen Rand, welcher rechts von dem inneren Zipfel der Tricuspidalis so verlegt ist, dass eine Verbindung nach dem rechten Ventrikel hin nicht stattfindet. Die Ränder des Spaltes, wie auch der Faserring im Bereich der Insertion des äusseren Zipfels der Mitralis verdickt und starr; jene mit einem Anflug zarter fahler, starrer Vegetationen besetzt. Aorta und Lungenarterie weit; der Ductus arteriosus geschlossen.

Fall VI.

Mitgeteilt von Tüngel (Lit. 67).

Weibliche Leiche von 18 Jahren. Todesursache: Endocarditis, Embolie. Sektion am 8. III. 1864.

Thrombose der rechten Arteria fossae Sylvii, Erweichung der umgebenden Gehirnpartien. — Bauch- und Brustorgane ohne wesentliche Veränderung. — Im Herzbeutel ziemlich viel klares bräunliches Serum.

Das Herz ist nicht bedeutend vergrössert. Beide Kammern sind etwas dickwandig. Oberhalb der Basis des Aortenzipfels der Mitralis, unterhalb der deutlich sichtbaren und etwas ausgedehnten völlig verwachsenen Valvula fossae ovalis befindet sich eine rundliche Öffnung von ca. 10 mm im Durchmesser („etwa von der Grösse eines halben Silbergroschens") mit glatten sehnigglänzenden Rändern und einem nach dem linken Vorhof hinein umgeschlagenen Leiste. Diese Öffnung führt unmittelbar in den rechten Vorhof an der oberen Fläche des hier entspringenden Zipfels der Tricuspidalklappe; ebenso an der Basis und dem freien Rande der Mitralsegel eine grosse Menge festen adhärierenden Faserstoffgerinnsels; die übrigen beiden Zipfel sind völlig glatt. An dem unteren Teil der muskelfreien Stelle in der Kammerscheidewand befand sich eine ovale Öffnung mit glatten Rändern; doch gelangte die Sonde nicht frei in den Ventrikel,

sondern nur in die aneurysmatische Ausbuchtung des anliegenden Zipfels der Tricuspidalklappe. Ebensowenig konnte man von hier aus in den rechten Vorhof oder in die Perforationsöffnung der Vorhofscheidewand gelangen.

Fall VII.

Mitgeteilt von Hüter (Lit. 43).

Männliche Leiche von 65 Jahren, Sektion am 25. V. 1864.

Körper schwächlich gebaut, mager. Ödeme, Ascites, Verwachsungen in der Bauchhöhle; rechterseits offener Leistenkanal; Schleimhaut des Magens gerötet und geschwellt, in der Nähe des Pförtners kleine, rundliche, flache Geschwüre mit glattem gelblichem Grunde; an mehreren Stellen geringe Blutaustritte. Schleimhaut des Dünndarmes zum Teil geschwellt. Leber ziemlich gross. — In der rechten Brusthöhle ungefähr 16 Unzen (= 960 g) klarer gelblicher Flüssigkeit. Links unten sind die beiden Pleurablätter verwachsen. Das Lungengewebe ist ohne Besonderheit, die Bronchien weit. Im Herzbeutel 2 Unzen (= 120 g) klarer gelblicher Flüssigkeit.

Am Herzen sind die Wandungen der Arterie coronariae verdickt, der Pericardialüberzug an zahlreichen Stellen sehnig verdickt, die grossen Pulmonalklappen zeigen gleichmässige Verdickung; Weite der Pulmonalis $3^3/_4$ Zoll (= 96,7 mm). Die Höhle der linken Kammer ist eng, die Wandung mässig dick. Auf der rechten Seite sind beide Zipfel der Mitralklappe an die hintere Wand des Ventrikels angeheftet; der Rand des vorderen Mitralzipfels inseriert in einer ungewöhnlich langen Linie an der Kammerwand. Zwischen dem linken und dem rechten Vorhof besteht eine grosse Kommunikation. Die scharfrandige ovale Öffnung ist $1^1/_8$ Zoll (= 29,3 mm) breit und $1^1/_4$ Zoll (= 32,25 mm) hoch. Der untere Rand dieser Öffnung stosst unmittelbar

an den Ring der Triscuspidalis und Mitralis an, deren Insertionen sich hier berühren. Die vorderen, hinteren und oberen Abschnitte des Randes sind von der fleischigen Masse der Vorhofscheidewand umgeben. $^3/_4$ Zoll (= 18,75 mm) vom oberen Rande der Öffnung entfernt, bemerkt man eine nach unten konvexe Falte im Septum, welche in ihrem Aussehen vollständig den Falten entspricht, welche das verschlossene Foramen ovale zu bezeichnen pflegen. Eine Verbindung der beiden Vorhöfe ist an dieser Stelle nicht vorhanden. Die Höhlen der beiden Vorhöfe sind gross, ihr Endocard ist verdickt, besonders im linken Vorhof. Die Aortenklappen sind mässig verdickt, ihre Flächen glatt. Die eine von ihnen ist etwas gefenstert. Im Beginn der aufsteigenden Aorta sind keine Verdickungen zu bemerken.

Fall VIII.

Mitgeteilt von H. Reinhardt (Lit. 60).

Präparat der Würzburger pathologisch-anatomischen Sammlung. Nr. 2154. 1853.

Das Herz ist im ganzen ziemlich klein, wahrscheinlich von einem Kinde, misst von der Spitze bis zur Mündung der Lungenarterie 80 mm, an der Basis 70 mm. Dicke der Kammerwand links 10 mm, an der Spitze 6 mm, rechts 4 mm, an der Spitze 2 mm. Auffallend ist die Scheidewand der Vorhöfe durch ein Loch an ihrer Basis; die Fossa ovalis, welche 20 mm über ihm deutlich zu erkennen ist, ist vollkommen normal und geschlossen. Die Grösse des Substanzverlustes ist ziemlich beträchtlich, er misst in der Breite 10 mm, in der Höhe 3 mm. Der untere Rand ist wulstig und bildet gleichsam einen Sattel, von dem links ein Teil der Valvula mitralis, rechts ein entsprechender der Tricuspidalis seinen Ursprung nimmt. Nach vorn wird die Öffnung von der hinteren Wand der Aorta begrenzt, nach hinten und

oben vom scharfen Rand der Vorhofscheidewand. Betrachtet man am Präparat die linke Kammer, so findet man im Septum unter der Mitte der rechten Aortenklappe und etwas nach links von ihr den Eingang zu einem aneurysmatischen Sack, der dadurch etwas verlegt ist, dass der vordere Zipfel der Mitralis mit einem Sehnenfaden am Rande inseriert, mit einigen anderen sogar in den Sack selbst hineinragt und dort an der nach rechts gekehrten Wand festgewachsen ist. — Im rechten Ventrikel überdeckt der Sack den oberen Teil der Scheidewand zum grössten Teil, wird nach vorn von einem Zipfel der Tricuspidalis überzogen und begrenzt. Die Zipfel und Sehnenfäden dieser Klappe sind ziemlich stark verdickt, die Lungenarterie ziemlich weit, sie misst am Ostium etwas über 70 mm. Verfolgt man demnach die Lage der abnormen Öffnungen in den Scheidewänden zueinander, so liegt, von oben angefangen, zuerst das Loch im Septum atriorum, dann dessen unterer Rand, der den erwähnten Klappenteilen zum Ursprung dient und hierauf folgt der Teil des Klappensegels selbst, der sich sofort in die nach unten laufenden und teils an den oberen Muskelrand des Septum ventriculorum, teils in den aneurysmatischen Sack gehenden Fäden teilt. Die Eingangsöffnung dieses Sackes misst in der Quere 7 mm, in der Tiefe 10 mm. — An der Mitralis sind deutlich zwei Klappen zu unterscheiden, von denen die hintere sehr klein und zart, die vordere verdickt und länglich ausgezogen ist. Der Umfang der Aorta misst 50 mm, der Sinus Valsalvae, an der rechten Klappe gelegen, ist ziemlich weit.

Fall IX.

Mitgeteilt von Arnold 1868 (Lit. 26).

Leiche eines Mädchens von 15 Wochen. Sektion am 2. IX. 1866.

Körper mässig genährt. — Nach Entfernung des Brustbeines gewahrt man das Herz in der Mitte liegend, die Spitze nach rechts gewendet, beide Lungen sind dreilappig, die vier Lungenvenen vereinigen sich zu einem gemeinsamen Stamm, der hinter dem Herzen durch das Zwerchfell zum hinteren Leberrand verläuft. Hier verbindet er sich mit dem obliterierten Ductus arantii, tritt neben diesem zur Porta hepatis und zieht in dieser unter allmählicher Teilung in drei Äste von links nach rechts. Die Vena umbilicalis ist obliteriert. Die Milz fehlt. Ebenso eine Milzvene.

Herz hat die Form eines langgezogenen Eies, ist 45 : 50 mm gross; die obere Hohlvene ist 6 mm weit, die Aorta 12 mm. In den links gelegenen Vorhof münden die obere und die untere Hohlvene und die grossen Herzvenen, der rechts gelegene hat keine Öffnung für Lungenvenen, dagegen eine grosse gemeinsame Öffnung für die beiden Venae hepaticae, welche an ihrem medialen Umfang mit einer Klappe versehen sind. Die Vorhofscheidewand trennt beide Atrien nur unvollkommen: sie hat einen gegen das Ostium venosum commune gerichteten halbmondförmigen Ausschnitt von 10 mm Breite und 12 mm Höhe, dessen Rand verdickt und muskulös ist. Hinter letzterem ist die Scheidewand von dem Atrium venarum cavarum (dem hier linken Atrium) aus vertieft und durchscheinend. Diese Stelle erweist sich als das verschlossene Foramen ovale.

Eine Andeutung einer Valvula foraminis ovalis ist nicht vorhanden. — Aus den beiden Vorhöfen gelangt man durch eine gemeinsame Öffnung in eine Kammerhöhle; die Klappe der venösen Öffnung ist dreizipfelig und vollkommen schlussfähig.

Fall X.

Mitgeteilt von Bednař, S. 153 (Lit. 29).

Leiche eines gut entwickelten, starken Kindes männ-

lichen Geschlechts, zwei Tage alt. Sektion wahrscheinlich im Jahre 1850. Der Knabe zeigte vor dem Tode eine bläulichrote Hautfarbe des erschlafften Körpers.

Die Leber braunrot, blutreich. Die Milz mangelt völlig. Pankreas und Magen ohne Besonderheiten. Im Herzbeutel einige Tropfen Serum.

Das Herz ist gross, dickwandig, mit abgerundeter Spitze, die Kammer einfach, der Sack der Vorkammern ungleichförmig, in einen sehr geräumigen Hohlvenen- und einen ungleich kleineren Lungenvenensack geteilt, indem das Septum vom Gewölbe des Vorkammersackes schief nach links abweicht. Unter dem geschlossenen Foramen ovale ist in der Scheidewand eine etwa 3‴ (= 8 mm) im Durchmesser haltende Lücke. Aus dem gemeinschaftlichen Ventrikel entsprang in der Mitte eine ansehnliche Aorta, welche mit ihrem Bogen nach rechts umbiegt und an der rechten Seite der Wirbelsäule herabsteigt (an der inneren Seite der Vena azygos). Aus ihrem Bogen entspringen vier Äste, zwei Subclaven und zwei Carotiden. Die Lungenarterie kommt hinten und links neben der Aorta versteckt, blau und bindfadendünn aus dem Herzfleische und teilt sich in einen rechten und linken Ast, welche allmählich an Weite zunehmen. Innerhalb dieser Spaltung gehen in Form einer kleineren, spitzwinkeligen Gabel zwei Ductus Botalli nach rechts und links ab; der linke mündet in die Subclavia sinistra, der rechte in den Aortenbogen ein. Die obere und die untere Hohlvene gehen in den Hohlvenensack, ausserdem münden aber in diesen auch alle Lungenvenen. Der kleine Lungenvenensack erhält keine Gefässeinmündung, ausser einem grösstenteils vom linken Leberlappen herkommenden Lebervenenstamm.

Fall XI.

Berichtet von H. Wallmann (Lit. 70).

Leiche eines Soldaten, 20 Jahre alt, Sektion am 22. April 1850. Cyanose wurde hier niemals beobachtet.

Die inneren Hirnhäute leicht serös infiltriert. Gehirn hyperämisch, Hydrocephalus internus. Schilddrüse gross, colloid entartet. — Beide Lungen allenthalben verwachsen, in den Spitzen viele Tuberkelknoten, weitere vereinzelt in den übrigen Teilen beider Lungen. Beide ödematös. Bronchialdrüsen käsig infiltriert. Tuberkulose des Bauchfells mit serös-eitrigem Exsudat. — Leber fettig entartet. Milzpulpa von einzelnen Tuberkelknoten durchsetzt.

Im Herzbeutel über 2 Unzen (70 g) Serum. Das Herz etwas vergrössert. In der Vorhofscheidewand ist eine 20 mm grosse, rundliche Öffnung mit leicht verdickten, glatten Rändern. Unten wird sie von den medialen Segelklappen der Mitralis und Tricuspidalis begrenzt, die dort ineinander übergehen. Ausserdem treten unterhalb dieser Öffnung von den freien und benachbarten Rändern der Mitralklappe mehrere sehnige Bündel zu einem Papillarmuskel an der hinteren Wand und bilden eine accessorische Klappe, so dass diese Mitralklappe eine unvollkommene dreizipfelige Klappe darstellt. Das Foramen ovale ist vollkommen geschlossen, die Fossa ovalis sehr klein; der Isthmus Vieusseni sehr verflacht. Ausserdem fand sich noch Hyertrophie des linken Herzens; das rechte Herz und die grossen Gefässe sind nicht pathologisch verändert. Der Ductus Botalli geschlossen.

Fall XII.

Mitgeteilt von W. W. Wagstaffe (Lit. 70).

5. XI. 1867. Frau von 52 Jahren, die an akuter Pericarditis verstarb. Cyanose war nicht vorhanden gewesen.

Die Herztöne wegen der Pericarditis undeutlich. Verdichtung der linken Lunge, sonst kein krankhafter Befund.

Sektion: Gewicht des Herzens 26 1/2 Unzen (752,6 g). Die Vorhofscheidewand des Herzens zeigt im oberen Teil direkt hinter der Einmündung der Vena cava superior eine grosse Öffnung ungefähr 1 Zoll (= 25,5 mm) im Durchmesser haltend, welche die beiden Vorhöfe unmittelbar miteinander verbindet. Der Umfang ist regelmässig, nirgends unterbrochen, die Ränder von zartem Endocard überkleidet. Es finden sich keine Zeichen früherer Erkrankung. Auch der Rand des Septums ist glatt und nicht verdünnt. Die Mitralis ist verengt, auch die Aorta eng, nur für eine Fingerkuppe durchgängig (ungefähr 15 mm). Die Tricuspidalis für acht Finger durchgängig, die Pulmonalis für drei. Die Höhle des rechten Vorhofes faustgross, die Wand etwas verdickt, ebenso linkerseits. Die linke Kammer von gewöhnlicher Grösse. Die Muskulatur des Herzens ist fettig entartet. Das Foramen ovale und der Ductus arteriosus zeigen sich geschlossen. Es liegt demnach ausser dem Defekt in der Vorhofscheidewand eine Erweiterung der beiden Vorhöfe, der Tricuspidalis und der Pulmonalis, dagegen eine Verengerung der Mitralis und Aorta vor.

Fall XIII.

Mitgeteilt von T. B. Peacock in „Transactions of the Pathologie society“ Vol. 29, 1878 (Lit. 53).

Emily P., 10 Jahre alt, Sektion am 24. II. 1877. Starkes Anarsarka, besonders in den unteren Teilen.

Die Bauchhöhle enthält 1 l klare Flüssigkeit; in der rechten Pleurahöhle 1/8 l, in der linken 1/4 l seröser Flüssigkeit.

Die Lungen sind dunkel, fast fleischig trocken, besonders die unteren Teile der linken Seite, geringes Emphysem. Die

Oberfläche der Leber ist tief purpur gefärbt, das Gewebe zäh, leicht granuliert; zum Teil Muskatnussleber. — Die Milz gross und derb. Die Nieren hochgradig vergrössert.

Das Herz reicht von der zweiten Rippe bis zum oberen Rand der siebenten Rippe, misst 6 : 8 Zoll (= 156 : 207 mm). Der Ventrikelumfang beträgt 13½ Zoll (= 334 mm). Das Herz kam erst zur genaueren Untersuchung, nachdem es einige Zeit in Spiritus gelegen. Es erscheint für das Alter gross, aber mehr durch Dilatation als durch Hypertrophie. Besonders gross ist der rechte Vorhof und die rechte Kammer. Die Dicke der rechten Vorhofswand beträgt 2 Pariser Linien (= 4,6 mm), linke Ventrikelwand 3,5 Pariser Linien (= 8 mm), Pulmonalis 74,25 mm weit (= 23,83 mm Durchmesser), Bulbus aorticus stark erweitert; die Klappen leicht verdickt, keine Zeichen von Erkrankung. Die linke Atrioventrikularöffnung hat einen Umfang von 87,75 mm. Der Aorteneingang ist sehr eng (das genaue Mass fehlt). Die Klappen anscheinend gesund, die Aorta ist in ihrem ganzen Verlauf innerhalb der Brusthöhle sehr eng; sie misst auf dem Querschnitt unter dem Ursprung der Subclavia 27 mm. — Das Pericard ist völlig gesund, es zeigt keine Rauhigkeiten, keine Adhäsionen. Im Vorhofseptum zeigt sich eine grosse runde Öffnung mit einem Umfang von 89,75 mm (= 28,3 mm Durchmesser), umgrenzt von einem Muskelband, das Endocard an den Rändern rauh und verdickt. Hinter dem Defekt das geschlossene Foramen ovale. Der Ductus arteriosus völlig unwegsam.

Über diesen Fall liegt auch ein klinischer Bericht vor:

Erste Untersuchung am 28. II. 1876. Eltern und Geschwister gesund. Seit der Kindheit bestanden bei der Patientin Kurzatmigkeit und Brustschmerzen, besonders bei körperlichen Anstrengungen; Aussehen gesund, Füsse etwas geschwollen. Atmung 48, Puls 108, manchmal besteht eine nicht bedeutende Unregelmässigkeit und Ungleichheit zwischen beiden Seiten. Brustbein und Schwertfortsatz prominent; ebenso die seitlichen Teile des Brustkorbes besonders links vorgewölbt, hier zeigt sich ein deutlicher Tumor, welcher genau der Lage und Grösse des Herzens entspricht.

9. I. 1877. Schmerzen in der Herzgegend. Anfälle von Dispnoe. Abdomen aufgetrieben. Ödeme an den Beinen, klappender systolischer Ton an der Herzbasis und im Verlauf der Pulmonalis.

7. II. 1877. Ödeme stärker. Im Urin Eiweiss, Gesicht geschwollen, Wangen leicht cyanotisch. Herzgegend stärker vorgewölbt als bei der Aufnahme, Schmerzen in der Herzgegend, starke bronchitische Geräusche, Atemnot.

In den letzten Tagen lautes Schwirren über dem ganzen Herzen. Tod am 24. II. 1877.

Nach Ansicht Peacoks entstanden die Geräusche und das Schwirren durch das Hindernis, das die Verengerung der Aorta dem Blutstrom bot, wahrscheinlich habe auch eine mässige Mitralinsufficienz vorgelegen. Die Cyanose hält er für die Vermischung des Blutstromes, die durch den Defekt in der Vorhofscheidewand ermöglicht wurde.

Fall XIV.

Mitgeteilt von Blum in „Bulletin de la société anatomique de Paris 1869“ (Lit. 30).

Frau von 56 Jahren, Zeichen von Rhachitis, Verkrümmung der Wirbelsäule, in früheren Jahren Erkrankung an akutem Gelenkrheumatismus. Sie war sechs Wochen vor der Aufnahme in das Krankenhaus von Husten befallen worden. Gleichzeitig war Blaufärbung der Haut aufgetreten. Die Frau kam schon dem Tode nahe in die Anstalt. Das Herz schlug stürmisch. Es war ein blasendes Geräusch zu hören, dessen Stärke sich schwer abschätzen liess.

Bei der Obduktion fand man starke Stauung an der Lunge, doch keine Spur einer Entzündung. Das Herz war bedeutend vergrössert, unterhalb des geschlossenen Foramen ovale zeigte sich eine abnorme Kommunikation zwischen beiden Vorhöfen, die für den Daumen durchgängig war, (also ungefähr 20 mm im Durchmesser). Diese Öffnung schien nicht aus der letzten Zeit zu stammen.

Fall XV.

Mitgeteilt von N. Moore in „Transactions of the patho logical Society of London 1891“ (Lit. 50).

Mann von 17 Jahren hatte mit sieben Jahren Masern, ist angeblich seitdem herzleidend. Cyanose der Haut; präsystolisches Schwirren, systolisches und präsystolisches Geräusch über der ganzen Brust. Der Tod trat infolge mehrmaliger Anfälle von Gelenkrheumatismus ein.

Die pathologisch-anatomische Untersuchung des Herzens ergab eine starke Erweiterung der beiden Vorhöfe und der rechten Kammer, eine mässige Erweiterung der linken Kammer. Ausserdem war eine doppelte Herzspitze vorhanden. Von der Mitralis und der Tricuspidalis war je ein Zipfel mit dem Septum ventriculorum verwachsen. Im Vorhofseptum zeigte sich eine grosse Öffnung, welche die beiden Atrien miteinander verband. Die Ränder des Defektes waren zart und glatt, nur links ein kleiner querer Riss. Das Foramen ovale war gehörig geschlossen. Der Autor hält den Fall für eine Missbildung infolge Erkrankung (fötaler?) Ausserdem fand sich bei der Obduktion ein Divertikel des Ileums.

B. Defekte der Vorhofscheidewand bei offenem Foramen ovale.

Fall I.

Berichtet von Ecker (VI.) Nach Rokitansky S. 40 (Lit. 59).

Männliche Leiche von 19 Jahren, Todesursache Phthisis pulmonum. Sektion am 22. XI. 1845.

Der Körper ist klein, das Gesicht aufgedunsen violett, die unteren Gliedmassen ödematös.

Die inneren Hirnhäute sind etwas infiltriert, gleich dem Gehirn ziemlich reichlich mit Blut gefüllt, in den Hirnhöhlen eine Drachme Serum. Beide Lungen gross, in den Spitzen ausgeheilte tuberkulöse Herde, ödematös. Die hinteren Teile dunkelrot, blutreich. Im rechten Pleurasack $1^1/_2$ Pfund (= 630 Gramm) grünlichgelben, flockig trüben Serums. — Leber muskatnussähnlich, blutreich. — Milz derb, dunkelrot. — Nieren derb. — Im Herzbeutel $1^1/_2$ Unzen (47,5 g) Serum.

Das Herz ist gross, 110 mm lang, 105 mm breit, ziemlich fett, rechterseits an Vorhof und Kammer mit Sehnenflecken besetzt. Im linken Ventrikel mässig, dagegen im rechten, besonders im Conus arteriosus, stark erweitert; beide Ventrikel 7 mm dick.

An Stelle des Septum artriorum eine rundliche, 32 : 39 mm im Durchmesser haltende Lücke, welche unten und vorn von einer 21 mm hohen Leiste begrenzt ist. Diese besteht aus einem unteren fleischigen, und einem zweiten fleischig-häutigen Anteil, welcher sich auf Seite des Lungenvenensackes von jenem in Form einer Sichel erhebt, die am vorderen Umfang des Vorhofsackes sich nach oben hin verläuft. Im freien Rand dieser Sichel liegt ein Fleischbündel und in ihrem somit ringsherum von Fleisch umgebenen häutigen Teil findet sich ein von vorn nach hinten bei 10 mm Durchmesser haltendes rundliches Loch, vom Verhalten eines Foramen ovale. Hinten tritt jenes Septumrudiment an den vorderen Umfang des Ostium venae cavae sup., so dass dieses zur Hälfte in das rechte, zur Hälfte in das linke Atrium hereinzieht. Zwei Lungenvenen münden in die Hohlvenenhälfte des gemeinschaftlichen Vorhofsackes ein. Die Aorta hält 14 mm, die Lungenarterie 30 mm im Durchmesser (Weite demnach 47 bezw. 102 mm). Der Ductus arteriosus ist verödet. Die venösen Klappen sind an den freien Rändern verdickt und insbesondere die Mitralis merklich geschrumpft.

Fall II.

Mitgeteilt von Thibert und Fouquier in „Meckels Archiv“, Bd. VII (Lit. 66).

Leiche eines 24jährigen Mannes. Sektion vor dem Jahre 1822.

Kräftig entwickelter Körper. Ödeme des Gesichtes, der Hände und Füsse. Das Gehirn ist normal, in der Bauchhöhle wenig rötliche Flüssigkeit, die Schleimhäute des ganzen Darmes gleichmässig rot, etwas verdickt, mit rötlichem Schleim bedeckt, besonders am Ende des Dünndarmes. Die Lungen sind röter als gewöhnlich, die rechte unten mit Blut gefüllt, die Schleimhaut der Bronchien mit einer dünnen Lage Blut bedeckt.

Im Herzbeutel ein Nössel (= 1/8 l) rötliches Blutwasser. Das um 1/4 vergrösserte Herz ist sehr erweitert, ohne Zunahme der Dicke oder Dichtigkeit seiner Wand. Nur der rechte Vorhof ist bedeutend verdickt. Er hängt mit dem linken durch das eirunde Loch und eine zweite sehr unregelmässige von gelblichen Fransen umgebene Öffnung, im hinteren Teil der Scheidewand der Vorhöfe und dem unteren und hinteren Teil der Scheidewand der Kammern zusammen, wodurch alle vier Herzhöhlen verbunden waren.

„Die Beschaffenheit dieser Öffnung erweckte, wie die Autoren bemerken, die Vermutung, dass sie nicht angeboren, sondern eine Folge der Zerstörung einer in diesem Falle bloss durch zwei Membranen gebildeten Scheidewand sei. Dafür spricht auch der Verlauf der Krankheit, die nach der mitgeteilten Krankengeschichte 45 Tage dauerte. Der vorher stets gesunde Mann litt an Fieber und Atemnot, klagte über Kopfschmerzen, Schwindelgefühl, Stiche in der Herzgegend und starkes Herzklopfen, das sich bis zu Erstickungsanfällen steigerte. Der Puls war besonders in den letzten

Lebenstagen gespannt, zeitweise aussetzend, bot also das Bild einer akuten Endocarditis.“

Fall III.

Mitgeteilt von Rokitansky, Fall IV (Lit. 59).

Männliche Leiche von 19 Jahren. Tod an Phthisis pulmonum.

Das Herz ist 86 mm lang und ebenso breit; im rechten Ventrikel und im rechten Atrium etwas erweitert. In der unteren Hälfte der Vorhofscheidewand eine von vorn nach hinten 20 mm, von oben nach unten 11 mm betragende Öffnung, welche unten von dem konkaven Rand eines niedrigen Septum ventriculorum begrenzt ist, über dem die venösen Klappen ineinander übergehen. Die obere Hälfte der Vorhofscheidewand besteht in einer 20 mm hohen, fleischig-häutigen Leiste, welche sich von hinten und oben herabsenkt. Der mittlere häutige Teil stellt ein in Form einer Spalte von 6 mm Höhe offenes Foramen ovale dar. Am freien Rand der Leiste haftet auf Seite des Lungenvenensackes ein schmaler häutiger Saum. Die Aorta misst 17 mm, die Pulmonalis 56 mm im Durchmesser (Umfang demnach = 53 bezw. 81,5 mm). Der Ductus arteriosus ist verödet. — Der Aortenzipfel der Mitralis ist bis über die Mitte herauf gespalten, die vordere Hälfte ist nach vorn gerückt und deckt von hinten her den Zugang zur Aorta. Sie fliesst mit der Pars membranacea septi und dem vorderen Zipfel der Tricuspidalis zusammen, die hintere Hälfte dagegen vereinigt sich mit dem inneren Zipfel der Tricuspidalis über der Kammerscheidewand. Die Ränder der Spalte in dem Aortenzipfel der Mitralis sind verdickt, beide Hälften des Zipfels starr und in einer nachdem Vorhof herein aufgeblähten Haltung fixiert.

Fall IV.

Mitgeteilt von W. W. Wagstaffe, 5. XI. 1867 (Lit. 70).

Präparat des St. Thomas-Hospitals in London.

Das sechsjährige Kind war an Scharlach verstorben. Cyanose bestand niemals. Über der ganzen Brust war ein lautes systolisches Geräusch zu hören gewesen.

Das Herz, besonders seine rechte Hälfte, ist unnatürlich gross, im oberen Teil der Vorhofscheidewand bestand über dem Foramen ovale eine fast kreisrunde, sechs Linien (= 13,8 mm) im Durchmesser haltende Öffnung, die von dem einen Vorhof unmittelbar in den anderen führte. Das Foramen ist für eine Sonde durchgängig, doch verläuft es so schräg und ist zudem durch eine Klappe derart verdeckt, dass ein Überströmen des Blutes auf diesem Wege während des Lebens nicht anzunehmen ist. Die Klappen der Mitralis und Tricuspidalis sind leicht verdickt. Eine weitere Missbildung liegt vor, indem die rechte Subclavia und Carotis getrennt aus der Aorta entspringen.

Fall V.

Beobachtet von Nikolaides 1877 (Lit. 51).

Männliche Leiche von 24 Jahren. Todesursache Pneumonie.

Ödeme der unteren Extremitäten. In der Brust- und Bauchhöhle eine beträchtliche Menge klarer, roter Flüssigkeit. Das Gewebe der linken Lunge zeigt einen rotbraunen Anflug. Die rechte Lunge gleichmässig pneumonisch infiltriert, mit brauner Induration. — Die Milz ist auf das Doppelte vergrössert, die Leber ebenfalls vergrössert, zeigt Muskatnusszeichnung. Beide Nieren in ödematösem Fettgewebe eingelagert, die Kapsel verdickt, beträchtlich vermehrte Konsistenz des Gewebes.

Das Herz von quadratischer Form ist bedeutend vergrössert. Die Mitralis ist für drei, die Tricuspidalis für vier

Fingerspitzen durchgängig. Über dem rechten Herzen und am Endocard sehnenfleckenförmige Verdickungen. In der Vorhofscheidewand ist vorn und unten ein eliptisch geformter Defekt zu sehen, dessen Durchmesser von vorn nach hinten 30 mm, von oben nach unten 20 mm misst. Die Breite des Septumrudiments beträgt 38 mm, von der oberen Vorhofswand bis zum Rande des Defektes gemessen. Im häutigen Teil zeigt sich das Foramen ovale als eine schlitzförmige Spalte von 17 mm Länge; es wird aber von der Valvula foraminis ovalis genau bedeckt. Das Aortensegel der Mitralis zeigt genau unter dem Defekt eine narbige Einziehung derart, dass das Aortensegel in zwei Klappen geteilt ist. Die Sehnenfäden sind vielfach verdickt, verkürzt und untereinander verwachsen. Grösste Dicke der linken Kammerwand 20 mm; die Aortenklappen etwas gefenstert. Aorta selbst eng, 55 mm, die Pulmonalis 66 mm weit. Gewicht des Herzens 600 g.

Während des Lebens wurde eine Insuffizienz der Mitralis und Tricuspidalis festgestellt.

Fall VI.

Mitgeteilt von H. Preisz „Beiträge zur pathologischen Anatomie“, 1890 (Lit. 56).

Totgeborener Knabe mit linksseitigem Radiusmangel und Defekt des Zwerchfells.

Durchmesser der Aorta 5 mm, der Pulmonalis 7 mm; diese, durch ihre Weite auffallend, bildet mit dem Ductus Botalli einen ununterbrochenen Bogen und setzt sich in die Aorta fort.

„Das Vorhofseptum besteht aus einem Rahmen, dessen hinterer zwischen beiden Atrioventrikularostien bis an die vordere Wand reichender unterer Teil breiter und dünner, dessen vorderer Teil aber niedriger und dicker ist.“ In diesem Rahmen ist eine dünne, fein durchlöcherte Membran

so befestigt, dass sie hinten und unten vom Rande auszugehen, hinten, oben und vorne aber an der linken Seite des Rahmens befestigt zu sein scheint. Vorne befindet sich eine kleine Öffnung, die dem Foramen ovale entspricht. Im Septum ventriculorum findet sich an Stelle des häutigen Teils und hinter ihm ein spitzwinkeliger Defekt von der Grösse 5 : 10 mm. Der hintere Teil der Kammerscheidewand wird durch ein häutiges Dreieck gebildet, das aus dem hinteren Teil der beiden medialen Klappenzipfel durch deren Zusammenwachsen entstanden ist; es ist mehrfach durchlöchert. Am rechten Umfang des Ostium venae cavae inf. befindet sich eine ziemlich grosse Klappe, deren unterer Teil rechts an jenem durchlöcherten Teile der Kammerscheidewand haftet und siebförmig durchbrochen ist; sie entspricht der Valvula venosa dextra. Zwischen diesem durchbrochenen Teile und der Vorhofscheidewand mündet der Sinus coronarius ein.

Fall VII.

Berichtet von E. Claus, 1899 (Lit. 33).

Leiche eines neugeborenen Mädchens, zwölf Stunden alt.

Lungen, Milz und Nieren ohne Besonderheiten. Die Dünndarmschlingen sind nekrotisch, sehr stark aufgetrieben.

Die rechte Kammer des Herzens ist ausserordentlich hypertrophisch, ihre Wand 10—12 mm dick, während die der linken atrophisch, nur 2—3 mm dick ist. Die Aorta ist nur etwa federkielweit, dagegen die Pulmonalis von der Dicke eines Bleistiftes. Die Scheidewand zwischen beiden Vorhöfen besteht nur aus einer etwa 5 mm breiten Gewebsbrücke, die von hinten nach vorne zieht. Über ihr ist eine 12 mm breite, 8 mm hohe, eiförmige Öffnung, unter ihr eine breite, die beiden Vorhöfe verbindende Öffnung, die für den kleinen Finger leicht durchgängig ist. Dieser kann aber nicht nur vom linken in den rechten Vorhof, sondern gleichzeitig auch

in die rechte Kammer gelangen. Beide Mitralklappen sind zum Teil in den rechten Ventrikel hinübergezogen, ein Teil ihrer Sehnenfäden inseriert auf der rechten Seite der Scheidewand. Die hintere Kammerscheidewand erreicht nicht ganz die Höhe des Sulcus transversus cordis, sondern endigt frei mit einem seichten konkaven Ausschnitt. Das vordere Septum ventriculorum ist vollständig entwickelt, denn es scheidet die grossen arteriellen Gefässe, indem es die hintere Wand des Conus arteriosus bildet. Der Aortenzipfel der Mitralis erscheint bedeutend in die Länge gezogen und, auf dem oberen Rand des Septums gleichsam reitend, in zwei Hälften geteilt. Die hintere Hälfte ist in den rechten Ventrikel hinübergezogen. Die arteriellen Ostien sind regelmässig entwickelt.

Fall VIII.

Mitgeteilt von Rudolph, 1901 (Lit. 63).

Leiche eines acht Monate alten Mädchens. Sektion am 29. VII. 1900.

Befund: Katarrhalische Pneumonie — eitrig-fibrinöse Pleuritis der linken Seite — starkes vikariierendes Emphysem rechts oben und links unten. Schwellung der Dickdarm- und Lymphfollikel.

Das Herz ist 50 mm lang, 55 mm breit; die Dicke der Kammerwand beträgt links 5—7 mm, rechts 8—10 mm. Pulmonalis 3,5 mm, Aorta 2,75 mm im Durchmesser. Innenfläche glatt, Wand zart. Die Aorta zeigt über den Klappen eine starke Ausbuchtung und darüber eine bedeutende Verengerung, so dass sie an dieser Stelle nur halb so weit ist, wie über den Klappen. Aorta und Pulmonalis stehen durch einen 6 mm weiten Ductus Botalli in Verbindung. Die linke Kammer ist stark erweitert, die rechte hypertrophisch. Im Vorhof Septum besteht ein für einen Finger durchgängiger Defekt. Das Septum fehlt im unteren Teile völlig; es ist

nur ein Fleischbogen vorhanden, der sich von der oberen Wand bogenförmig nach hinten unten erstreckt. Er hat in der Mitte eine Höhe von 6 mm; nach beiden Seiten verjüngt er sich allmählich. Das Foramen ovale ist über dem hinteren Abschnitt des Fleischbogens gelegen und zeigt eine stecknadelkopfgrosse Öffnung. Die Umgebung ist nach dem linken Vorhof hin ausgebuchtet. Eine zwischen der Aortenklappe und der äusseren Klappe der Mitralis findet sich eine Stelle, die ohne Klappensegel ist. Auch in der analogen Stelle der Tricuspidalis findet sich ein weiterer Defekt, so dass von dem inneren Zipfel dieser Klappe fast nichts vorhanden ist, wodurch sie in der Form der Mitralis ähnlich erscheint. Der Aortenzipfel der Mitralis ist mit dem vorderen Zipfel der Tricuspidalis verschmolzen. Ebenso der hintere Zipfel beider Klappen.

Fall IX.

Mitgeteilt von W. S. Greenfield, "The Journal of Anatomie and Physiologie", Vol. 24, London 1890 (Lit. 41).

Leiche eines Mannes von 53 Jahren, der Arbeiterklasse angehörig; gestorben am 26. VI. 1889.

Sektionsbefund und Beschreibung des später genauer untersuchten Herzens:

Im Herzbeutel 22 Unzen (= 625 g) Serum; das Herz ist im ganzen, besonders aber im rechten Ventrikel, bedeutend vergrössert; auch die beiden Vorhöfe und die Herzohren zeigen eine bemerkenswerte Volumenzunahme, Gesamtgewicht des Organs 34½ Unzen (ungefähr = 980 g). Der Herzmuskel ist rotbraun und weich. Die Vorhöfe zeigen sich nur im unteren Teil getrennt, oben stehen sie in Verbindung durch eine fast kreisrunde, 1½ Zoll (= 38 mm) im Durchmesser haltende Öffnung. Der obere Rand des Septums ist geschweift und verdickt, d. h. die Öffnung wird unten begrenzt von einem starken Muskelbündel, das jedoch nach

hinten schmäler wird, die obere Begrenzung der Öffnung geht allmälig in die Wand der Vorhöfe über. Die vordere Hälfte des Septums setzt sich direkt in die hintere fort, doch ist dieses seitlich mehr abgeflacht. Die Breite des Septums beträgt ungefähr 60 mm; etwa $^1/_2$ Zoll (= 12,5 mm) unter dem freien Rand der Scheidewand zeigt sich sin offenes Foramen ovale von der Form eines Trichters, das im rechten Vorhof einen Durchmesser von 2 Zoll (= 51 mm), in dem linken einen solchen von $1^1/_2$ Zoll (= 38 mm) zeigt. (Diese Masse entsprechen nicht den Verhältnissen in der beigegebenen Abbildung.) In der hinteren Hälfte auf der Seite des rechten Vorhofes ist das Septum siebförmig durchlöchert. Beide venöse Ostien sind sehr weit, die Klappen des linken leicht verdickt. Der Aorteneingang zeigt sich bedeutend verengt, Weite $2^1/_2$ Zoll (= 63,5 mm). Die Wände sind verdickt. Am Aorteneingang finden sich nur zwei halbmondförmige Klappen, von denen die vordere durch Verschmelzung zweier Klappen entstanden ist. Trotzdem sind beide ziemlich gleich gross. Der Ductus arteriosus ist verödet.

Krankengeschichte:

Erster Aufenthalt im Krankenhause vom 1. bis 28. XII. 1888. Patient war vorher nie ernstlich krank, doch ist er starker Alkoholiker; als Schiffssteward und als Lastträger hatte er schwere Arbeit zu verrichten. Seit sechs Wochen Husten und Atembeschwerden. Bei der Aufnahme Ödeme des Gesichts, der Füsse, leichter Ikterus. Herz: Über der Spitze neben beiden unregelmässigen und ungleichmässigen Tönen präsystolische und diastolische Geräusche. Über den grossen Gefässen an Stelle des ersten Tons ein Geräusch, die zweiten Töne besonders über der Pulmonalis verstärkt. Puls 80. — Zweiter Aufenthalt vom 15. IV. bis 10. V. 1889. Husten und Atembeschwerden, Cyanose und Ikterus, Ödeme an den unteren Gliedmassen. Pulsation im Epigastrium. Herz: Spitze im sechsten Intercostalraum. Linke Grenze in der Axillarlinie. Über allen Ostien Geräusche, Puls 100, unregelmässig und ungleichmässig. — Dritter Aufenthalt vom 21. bis 26. VI. 1889. Die gleichen Beschwerden wie das letzte Mal, doch in höherem Grade. Cyanose der Lippen, Wangen und Hände. Starke Ödeme. Puls 84, unregelmässig. Der Tod trat plötzlich am 26. VI. 1889 ein.

Übersicht.

Die angeführten 25 Fälle betreffen 8 Kinder und Neugeborene, sowie 17 Erwachsene von 17—65 Jahren; davon sind 14 männlichen, 9 weiblichen Geschlechts. (Bei Fall A. VIII und B. IV fand sich keine Angabe über das Geschlecht.)

Die unter A. aufgeführten 15 Fälle, sowie Fall P. S. betreffen Defekte des primären Septum atriorum, die unter B. beschriebenen neun dagegen Defekte beider Septen. In drei Fällen (B. I, IV, IX) findet sich das Foramen ovale unter dem Defekt; die Grösse der Missbildung schwankt zwischen 8 : 8 mm bei einem Kinde (A. X) und 40 : 45 mm bei einem Erwachsenen (A. I). Von den arteriellen Gefässtämmen erweist sich — soweit dies überhaupt festzustellen ist — mit Ausnahme von zwei Fällen (A. II und VIII) die Lungenarterie überwiegend; die Aorta ist wohl in einzelnen Fällen, wie A. V und X, weit, in den übrigen aber geradezu eng; der Ductus arteriosus (Botalli) ist im Fall B. VI und VIII offen, sonst, soweit er erwähnt ist, geschlossen; in Fall A. X ist er doppelt vorhanden.

Das Herz ist in weitaus den meisten Fällen in allen seinen Teilen und zwar überwiegend durch Erweiterung seiner rechten Kammer oder des Vorhofes vergrössert. Neunmal (A. I, II, III, IV, V, VII, XI, B. VI, VIII) findet sich der Aortenzipfel der Mitralis mit dem vorderen oder inneren Zipfel der Tricuspidalis verwachsen, siebenmal (A. I, II, III, IV, V, B. III, V) zeigt sich der Aortenzipfel der Mitralis gespalten, dessen vordere Hälfte in A. II, III, IV, B. III nach vorne gerückt ist, so dass sie von hinten her den Zugang zur Aorta deckt und dabei mit der Pars membranacea septi und dem vorderen Zipfel der Mitralis zusammenfliesst.

Weitere Missbildungen lassen sich feststellen: Defekt der Kammerscheidewand in A. V, VI, IX, X, B. II, VI, VII; Aneurysma des Septum ventriculorum in A. VIII; aneurysma-

tische Ausbuchtung des inneren Zipfels der Tricuspidalis in A. VI; Defekt der Mitralis und Tricuspidalis in B. IX. Eine ungleiche Teilung des ursprünglich einfachen venösen Ostiums scheint im Fall A. XII vorzuliegen, wogegen in A. IX diese Teilung überhaupt nicht zustande kam. In Fall B. I zeigt die Vena cava superior ein Verhalten von der Art, dass ihr Ostium nach beiden Vorhöfen hereinsieht, dadurch veranlasst, dass das Septumrudiment hinten an den vorderen Umfang des Ostium cavae superior tritt; überdies münden hier zwei Lungenvenen in die Hohlvenenhälfte des Vorhofsackes, in Fall A. X münden alle vier Lungenvenen in diesen Raum, in den linken Vorhof dagegen nur ein Lebervenenstamm. Transposition der arteriellen Gefässe findet sich in A. X; doppelte Herzspitze in A. XV. In A. IX vereinigen sich die vier Lungenvenen zu einem Stamm, der zur Leber verläuft, ferner sind hier beide Lungen dreilappig. Die Arteria anonyma fehlt, d. h. es kommen rechts wie links Carotis und Subclavia getrennt aus der Aorta, im Fall A. X und B. IV. A. X und XI weisen einen Mangel der Milz auf. B. VI betrifft einen Knaben mit Defekt des Zwerchfells und linksseitigem Radiusmangel; in A. XV zeigte sich als Nebenbefund ein Divertikel des Ileums.

In allen Fällen, welche ich im vorgehenden Abschnitt angeführt habe, finden sich übereinstimmend von der Norm abweichende Verhältnisse, insofern als eine für gewöhnlich nicht vorhandene Verbindung der beiden Vorhöfe des Herzens besteht. Um zeigen zu können, in welcher Weise der Befund von der Regel abweicht, gebe ich zunächst eine Darstellung des Aussehens und des Baues der Vorhofscheidewand des Herzens beim erwachsenen Menschen. Ist ja zur richtigen Beurteilung irgendwelcher Missbildungen

eines Organs und seiner Teile die genaue Kenntnis der normalen Verhältnisse unerlässlich.

Ich halte mich im wesentlichen an die Darstellung, welche Rokitansky in seiner Arbeit „Die Defekte der Vorhofscheidewände des Herzens“ gibt (Lit. 59).

Die normale Vorhofscheidewand.

Das Septum atriorum besteht aus einem fleischigen und einem häutigen Teile. Bei der Schilderung seines Verhaltens beim Erwachsenen ist jedoch zu beachten, dass die Bezeichnung „häutiger Teil“ insofern nicht ganz zutreffend ist, als in ihm auch eine Muskelschicht hineinzieht. Er unterscheidet sich demnach von dem fleischigen Teil nur durch seine Dünne, hat aber trotzdem seinen Namen bisher beibehalten. Der fleischige Teil umgibt gleich einem Gewölbe des Vorhofsackes durch eine leichte Einsenkung angedeuteten Rahmen ringsum den sog. häutigen Teil. Dieser nimmt den mittleren und hinteren Teil der Scheidewand ein, hat eine rundliche Form, zuweilen die eines Dreiecks mit abgerundeten Winkeln. Das Verhältnis der Oberfläche dieses häutigen Teiles zur Gesamtoberfläche der Scheidewand wechselt je nach der Breite des Fleischrahmens, der namentlich vorne breit sein kann. Der häutige Teil lagert, vom rechten Vorhof aus gesehen, unter dem Niveau des Fleischrahmens, indem er auf dieser Seite ringsum an dem Fleischrahmen haftet. Unter diesen Umständen stellt er im Hohlvenensack die sog. Fossa ovalis dar. Haftet er vorne und oben nicht an dem Fleischrahmen, so ist zwischen ihm und diesem ein Durchgang von sehr verschiedener Länge nach dem Lungenvenensack offen und er stellt sich dar als eine vorne halbmondförmig ausgeschnittene Klappe, die Klappe des sog. Foramen ovale.

Die Länge jenes Durchgangs hängt von der Strecke ab,

in welcher die Klappe vorne auf Seite des linken Vorhofs über den Rand des Fleischrahmens hinausgreift. Während der Fleischrahmen hinten schmal ist, ist er, wie oben gesagt, vorne, unten und oben beträchtlich breit, unten zugleich dick, so dass er in Form eines Wulstes nach dem Hohlvenensacke zu hervorragt. Der sog. Limbus foraminis ovalis ist demnach ein vollständiger, wenn auch in seinem hinteren Teile schmaler Fleischrahmen (Annulus Vieusenii). Das Bild des häutigen Septums ist also beiderseits nicht das gleiche. Es zeigt aber ausserdem noch manche Verschiedenheiten: Auf seiten des Hohlvenensackes beschränken sie sich auf die wechselnde Tiefe, in der die Membrana fossae ovalis oder die Valvula foraminis ovalis unter dem Limbus liegt. Zuweilen weist sie an verschiedenen Stellen, besonders aber in ihrem Umfang kleinere Grübchen auf, manchmal treten vom Fleischrahmen her sehnige oder muskulöse, in weisse Sehnenscheiden gehüllte Stränge an sie heran und die zwischen diesen befindlichen Lücken veranlassen das Aussehen einer mehr oder weniger dichten Naht des Limbus. Stark ausgeprägt sind die Verschiedenheiten auf seiten des Lungenvenensackes. Sehr oft ist hier die Valvula foraminis ovalis glatt und eben und zeigt vorne über der fleischigen Scheidewand einen halbmondförmigen oder gabelähnlichen Ausschnitt. Ein anderes Bild ist, dass eine oft ganz massive Platte zu erkennen ist, welche vorne und hinten oder auch ringsum in mehrere Stränge oder Zacken auseinandertritt, die mit den zwischen ihnen befindlichen Grübchen als periphere Naht erscheint. — Auf dem Durchschnitt zeigt sich, dass die Membrana fossae ovalis aus einer Fleischschicht von sehr verschiedener Dicke zwischen zwei Bindegewebslagen und dem beiderseitigen Endocardüberzug besteht. Diese Fleischschicht kommt von verschiedenen Punkten des Fleischrahmens her, meist überwiegend von oben und von unten.

Sehr oft kommen Muskelzüge hinzu, die in schräger Richtung herantreten. Auch in die Stränge und Zacken können Muskelfasern hineinziehen.

Von dem unteren zwischen die beiderseitigen Atrioventricularklappen eintretenden Teile der vorderen Hälfte des Muskelringes zweigt sich ein fleischiger, häufig eine häutige Leiste tragender Streifen ab, welcher sich an dem äusseren Umfang des Ostiums der Vena cava sup. verläuft, während an dessen innerem Umfange der hintere, vorwiegend membranöse Teil der Scheidewand sich erhebt.

Dies sind die Verhältnisse, wie sie sich in der Regel beim erwachsenen Menschen erkennen lassen. Wichtig ist es nun, festzustellen, in welcher Weise und in welcher Folge sich diese Verhältnisse entwickeln. Soweit individuelle Entwicklung bis jetzt bekannt ist, folgt sie bestimmten Regeln oder Entwicklungsgesetzen. Diese Gesetze gelten, und das ist ein Beweis für ihre allgemeine Richtigkeit, nicht nur für die normale Entwicklung aller Organismen, sondern haben auch Geltung für krankhaft gestörtes Wesen. Darauf beruht gerade, wie Kollmann betont, der Zusammenhang der Embryologie mit der pathologischen Anatomie, wo immer es sich um pathologisch gestörte Entwicklung handelt. Sie wird uns begreiflich aus der Kenntnis der normalen Vorgänge.

Ich folge bei der Übersicht, die ich über die Entwicklungsgeschichte des Herzens, insbesondere dessen Vorhofscheidewand, gebe, den Studien und Untersuchungsergebnissen, die in den letzten Jahrzehnten bekannt geworden sind. Dagegen will ich einige Ansichten aus früherer Zeit, die durch spätere Forschungen überholt und richtig gestellt wurden, wenn auch nicht ganz übergehen, so doch nur kurz erwähnen. Hierüber finden sich nähere Angaben ausser in den Originalarbeiten zum Teil in den Schriften von Lindes (Lit. 15) und Ruge (Lit. 64).

Historisches über die Entwicklung des Herzens.

Schon Forschern des 18. Jahrhunderts war es bekannt, dass die beiden Vorhöfe des Säugetierherzens ursprünglich eine gemeinsame Höhle darstellen. In dieser tritt nach späteren Untersuchungen im Laufe des 19. Jahrhunderts die erste Anlage einer Scheidewand in Form einer dünnen Falte auf, die sich an dem oberen Teile der gemeinsamen vorderen Vorhofswand erhebt. Über das zeitliche Verhältnis dieses Vorgangs zur Entwicklung der Kammerscheidewand haben sich die Anschauungen mehrfach geändert.

Albrecht von Haller beobachtete (nach Lindes Angaben) die erste Andeutung einer Teilung des Vorhofs beim Hühnerembryo in der 82. Stunde der Bebrütung. Er lässt die Teilung des Vorhofs jener der Kammer vorangehen; den Beginn dieser letzteren beobachtete er erst in der 114. Stunde.

Meckel [Deutsches Archiv für Physiologie 1816 (Lit. 17)] weiss noch nicht, er vermutet nur, dass „in einer sehr frühen Periode der Entwicklung des menschlichen Herzens eine Trennung von Kammer und Vorkammer in rechte und linke Hälfte noch nicht besteht". Bei einem sechs Linien langen menschlichen Embryo fand er im Vorhof eine Scheidewand mit einem sehr grossen eirunden Loche, bei einem Embryo von 1″ 4‴ Länge eine Vorhofscheidewand nur an der oberen Wand in geringer Ausdehnung.

Nach Baer [Entwicklungsgeschichte der Tiere (Lit. 2)] reicht die Kammerscheidewand bereits zum Aortenbulbus, während der Vorhof erst die Spur einer Scheidewand erkennen lässt. Über das Auftreten der ersten Andeutung eines Septum atriorum glaubt er sich sehr vorsichtig aussprechen zu müssen; jedenfalls verlegt er aber die Entwicklung der ersten Anfänge der Vorhofscheidewand in die Zeit vor der achten Woche.

Allen Thomson [Frorieps Notizen (Lit. 25)] bemerkte bei Hühnerembryonen in der 80. Stunde der Bebrütung den Anfang der Teilung des Vorhofs äusserlich in Gestalt einer schwarzen Linie oben und links nahe den Venenmündungen. Diese Linie ist die Folge einer Zusammenziehung im oberen und hinteren Teil der Vorkammer, wodurch diese in zwei sphärische Säcke geteilt wird. Die Einschnürung geht von oben nach unten, bis dadurch zuletzt eine Scheidewand zwischen beiden Vorhöfen zustande kommt. Gegen den unteren Teil dieses Septums bleibt das Foramen ovale offen. Es wird später durch Bildung einer Falte von hinten nach vorne geschlossen. — An Säugetieren (Schaf und Schwein) beobachtete nach Thomsons Angaben Owen nach der achten Wochte die vollständige Trennung der Kammern durch die Scheidewand. In der neunten Woche erscheint die Scheidewand der Vorhöfe etwas links von der unteren Hohlvene. Das Foramen ovale ist zwischen dem oberen und unteren Teil dieses Septums ganz offen, zu Ende des dritten Monats bildet sich die Valvula foraminis ovalis.

Fr. Arnold [Handbuch der Anatomie (Lit. 1)] betont, dass die Vorhofscheidewand erst nach der Kammerscheidewand entstehe, durch die Fortsetzung des Ventrikelseptums in den Ohrkanal würde diese Übergangsstelle zwischen Vorhof und Kammer in die beiden Atrioventricularöffnungen geteilt.

Abweichend davon ist Rathkes (Lit. 18) Auffassung, wie er sie in seiner „Entwicklungsgeschichte der Wirbeltiere“ ausgesprochen hat. Nach seiner Darstellung entsteht die Vorhofscheidewand unter der Form einer Falte oder vielmehr Leiste an der Seite des Atriums, die dem Ohrkanal gegenüberliegt und zwar links von der Einmündung des gemeinsamen Venenstammes. Sie wächst von da nach zwei Richtungen und erreicht bald die Form eines Halbmondes.

Die zu gleicher Zeit entstehende Kammerscheidewand sendet durch den Ohrkanal in den Vorhofsraum einen dünnen Fortsatz, welcher mit den Hörnern der halbmondförmigen Vorhofsfalte verwächst und mit dieser die vom Foramen ovale durchbrochene Herzscheidewand darstellt. Die Klappe des eirunden Loches bildet ein von der Kammerscheidewand ausgehender zipfelförmiger Anhang.

Kölliker [„Entwicklungsgeschichte des Menschen und der höheren Tiere“ (Lit. 13)] vertritt die Anschauung, dass sich das Septum atriorum erst nach vollendeter Ausbildung des Septum ventriculorum bilde und zwar in Gestalt einer niedrigen halbmondförmigen Falte, welche von der Mitte der vorderen Vorhofswand und vom oberen Rand der Kammerscheidewand ausgehe. Die Valvula foraminis ovalis glaubt er ebenso entstanden, wie es Rathke darstellt.

Auch Henles [Gefässlehre (Lit. 7)] Untersuchungsergebnisse scheinen zu beweisen, dass zwei einander entgegenwachsende Platten das Septum atriorum entstehen lassen. Die eine von der oberen, der vorderen und dem vorderen Teil der unteren Wand des Vorhofs — die andere von der Hinterwand und dem hinteren Teil der unteren Wand ausgehend. Sie sollen nach seinen Angaben in der Form niedriger halbmondförmiger Säume entstehen, deren Spitzen so übereinandergreifen, dass die der vorderen Platte an der rechten Spitze der linken Platte gelegen sind.

J. Arnold [Virchows Archiv, Bd. 51 (Lit. 27)] kommt bei seinen Untersuchungen über die Vorhofscheidewand, die nach ihm im dritten Monat bereits angelegt ist, zu folgenden Ergebnissen: „Es findet sich erstens an dem oberen Teil der gemeinsamen vorderen Vorhofswand eine niedrige, offenbar muskulöse Falte, die nach oben hinten einen sehr kurzen, nach unten hinten einen längeren Fortsatz aussendet. Zweitens finden sich an der Mündung der unteren Hohlvene zwei zarte

Klappen, von denen die rechte zur Valvula Eustachii, die linke zur Valvula foraminis ovalis wird. Die Gestalt der letzteren ist halbmondförmig, die ausgeschnittene Seite nach vorne und etwas nach links gerichtet. Der untere Schenkel der vorderen muskulösen Falte läuft zu Beginn des vierten Monats nach hinten in zwei kleine Falten aus, von denen die eine an der Basis der linken Klappe ausläuft, die andere an der Basis der rechten Klappe sich verliert. In späteren Monaten nähert sich die Valvula foraminis ovalis, oder Pars membranacea septi, immer mehr der ihr entgegenwachsenden muskulösen Falte oder Pars carnosa septi und lagert sich schliesslich links an diese an, mit ihr verwachsend und so die Scheidewand vervollständigend.“ Der Annulus Vieussenii wird dadurch nach hinten zum Ring vervollständigt, dass das untere Horn der Pars carnosa nach hinten einen Muskelzug entsendet, der sich an der Basis der Valvula foraminis ovalis mit dem oberen Horn verbindet.

Durch zahlreiche eingehende Untersuchungen an Hühnerembryonen hat Lindes (Lit. 15) wertvolle Beiträge zur Entwicklungsgeschichte des Herzens gegeben, die einen grossen Fortschritt auf diesem Gebiete bedeuteten. Seine Ergebnisse über die Bildung der Vorhofscheidewand, die für uns mit Rücksicht auf die beschriebenen Fälle das meiste Interesse in Anspruch nehmen, lassen sich kurz dahin zusammenfassen: Das Septum atriorum tritt zuerst als niedrige Leiste, nicht als Duplikatur, an der Innenfläche der oralen und ventralen Wand des Vorhofteiles auf; äusserlich entspricht ihr eine leichte Furche. Dann bilden sich in dem Übergangsteil des Vorhofs in den Kammerteil an der dorsalen und ventralen Wand zwei Lippen von unregelmässig viereckiger Gestalt, von ihm Atrioventricularlippen genannt. Erst jetzt beginnt die Bildung der Kammerscheidewand, deren freier Rand kopfwärts sieht. Das Septum atriorum

wächst nun von vorne her immer tiefer in die Vorhofshöhle herein und sendet seine Schenkel an der dorsalen und ventralen Vorhofswand weiter nach hinten; der halbmondförmig ausgeschweifte freie Rand des Septums zieht ziemlich genau nach der Mitte des Ostium atrioventriculare. Nach kurzer Zeit berühren sich die Schenkel des Septum atriorum an der aboralen Wand des Vorhofs, so dass die Scheidewand jetzt vollständig gebildet ist. Das Ostium atrioventriculare wird bald durch das Septum atriorum, dessen aboraler Rand mit dem oralen der Atrioventricularlippen verwächst, in zwei gleiche Hälften geteilt; diese Teilung wird dadurch vollendet, dass die beiden Lippen mit ihren freien Rändern verwachsen. In der Mitte der Vorhofscheidewand entsteht gewöhnlich eine grössere, bald spaltförmige, bald rundliche, nie aber eiförmige Lücke.

Im Jahre 1875 veröffentlichte C. von Rokitansky (Lit. 59) seine inhaltsreiche Schrift „Die Defekte der Scheidewände des Herzens“, in der eine ausserordentlich grosse Zahl von entsprechenden Missbildungen beschrieben und ihre Entstehung auf Entwicklungshemmungen zurückgeführt sind. Rokitanskys Untersuchungen bauen sich auf denen von Lindes auf, der die zur damaligen Zeit geltenden Anschauungen über die Entwicklung des Herzens gründlich umgestaltet und die vorhandenen Kenntnisse wesentlich bereichert hatte. Rokitansky überträgt die Verhältnisse, die er beim Hühnerembryo findet, ohne weiteres auf den Menschen. Er nimmt zuerst ein herabwachsendes, von ihm als „provisorisches“ bezeichnetes Septum an, welches schliesslich die Atrioventricularlippen erreicht und mit ihnen verwächst. Noch bevor diese Verwachsung zustande kommt, treten nach den Angaben dieses Autors im Septum „viele kleine Lücken“ auf; die Durchlöcherung ist nach allen Richtungen eine ziemlich gleichförmige, gewöhnlich aber werden die Lücken in

dem mittleren Teile bald überwiegend gross; auch tritt zuweilen in der Peripherie oben vorne eine besonders grosse spaltförmige Lücke auf. Niemals lässt sich bis hierher in dem ganzen Vorgange etwas finden, was als ein Foramen ovale gedeutet werden könnte. Aus dem „provisorischen Septum“ bildet sich ein „definitives“, indem der das ursprünglich durchbrochene häutige Septum umfassende dickere und fleischige Rahmen ringsum wächst und jenes Septum immer mehr einengt, soweit, dass man ein fleischiges und ein von ihm umfasstes häutiges Septum unterscheiden kann.

Diese Ansichten der einzelnen Autoren weichen von den heute geltenden Anschauungen, die sich auf neue eingehende Untersuchungen gründen, zum Teil erheblich ab. Zu der im folgenden gegebenen Übersicht über die Entwicklungsgeschichte des Herzens, insbesondere seiner Scheidewände, benützte ich, da ich zu eigenen selbständigen Untersuchungen keine Gelegenheit hatte, in erster Linie die Darstellung, welche Kollmann, Hertwig und Ruge über diese Fragen geben. Auch die Arbeiten verschiedener anderer Autoren, wie Lindes, Röse, Born, His u. a., wurden eingehend berücksichtigt; bilden sie ja die Grundlagen, auf denen sich die Untersuchungen und Ergebnisse der erstgenannten Forscher aufbauen.

Entwicklungsgeschichte des Herzens und seiner Scheidewände.

Die erste Anlage des Herzens ist bei allen Säugetieren, Reptilien und Vögeln, sowie bei den Knochenfischen paarig. Das Herz nimmt seine Entstehung aus zwei getrennten, weit voneinander abstehenden Hälften. Beim Hühnchen lässt sich die erste Spur dieser Anlage schon früh nachweisen, wenn die Kopfdarmhöhle noch in der ersten Entwicklung begriffen ist. Sie entwickelt sich beim Hühnchen dadurch, dass sich

die Darmplatten zusammenlegen und einander entgegenwachsen. Das viscerale Mittelblatt ist an dieser Stelle vom Darmdrüsenblatt etwas abgehoben. Es bildet einen Vorsprung in die primitive Leibeshöhle. Zwischen beiden Blättern entwickelt sich nach Hertwigs Darstellung ein kleiner Hohlraum, der von einer Endothelmembran umgeben ist, das primitive Herzsäckchen. Bei älteren Embryonen haben sich die beiden Darmfalten in der Medianebene mit ihren Firsten getroffen, wobei natürlich auch die beiden Herzschläuche nahe aneinander gerückt sind; sie kommen an die untere Seite der Kopfdarmhöhle zu liegen, wo sie verschmelzen, so dass nun ein einfacher Herzschlauch besteht. Er wird nach der Leibeshöhle zu vom visceralen Mittelblatt überzogen, dessen Zellen die Grundlage für die Muskelsubstanz bilden, während von den inneren endothelialen Häutchen das Endocard geliefert wird. Dieser Herzschlauch mit kontraktiler Wandung nimmt an seinem hinteren Ende die Dottervene auf und entlässt an seinem vorderen Ende die ventrale Aorta. Infolge vermehrten Längenwachstums krümmt er sich, wobei das ventrale Ende dorsal gelagert wird.

Nach Ablauf dieser Drehungen vollzieht sich an dem S-förmig gekrümmten Schlauch eine Sonderung in mehrere hintereinander gelegene Abschnitte. Es setzen sich der weiter gewordene venöse und arterielle Teil durch eine tiefe Einschnürung gegeneinander ab, so dass schon jetzt der caudale Abschnitt als Vorhofsteil von der übrigen gekrümmten Ventrikelschleife unterschieden werden kann. Die Ventrikelschleife besteht aus einem (links gelegenen) absteigenden und einem (rechts gelegenen) aufsteigenden Schenkel, der in den Bulbus arteriosus übergeht.

Bei Embryonen von 5 mm Länge besteht nach Kollmann das Herz aus zwei grossen Herzohren, Auriculae cordis, miteinander verbunden durch einen unpaaren Vor-

hof (Atrium commune). Ein enger Kanal, der Ohrkanal, Canalis auricularis, führt aus den Aurikeln in den Ventrikelschlauch; ein Abschnitt des letzteren liegt dicht an dem Ohrkanal; das aus den Herzohren kommende Blut gelangt zunächst in diesen Abschnitt, der Venenschenkel genannt wird. Er geht ohne Grenze in den zweiten Abschnitt, den Aortenschenkel, über, der sich allmälig in den Aortenbulbus (Conus arteriosus) verjüngt. Eine als Fretum Halleri zu bezeichnende Einschnürung besteht nicht (Born). Der Aortenbulbus geht über in die Aorta, welche in der Furche zwischen den beiden Herzohren in die Höhe steigt und wegen ihrer ventralen Lage vordere Aorta genannt wird. Hinten an dem Ohrkanal befindet sich ein weites kurzes Gefäss, das alle Venen in sich aufnimmt und also das gesamte zurückkehrende Blut dem Herzen zuleitet, der Venensinus, Sinus venosus; er ist jetzt noch isoliert, wird aber später in die Wand des Vorhofs aufgenommen.

Der Vorhof, das Atrium commune, ist, wie schon die Bezeichnung sagt, gegenüber den beiden Vorhöfen des ausgebildeten Herzens ein einfacher Raum, der an beiden Seiten mit den Herzohren zusammenhängt, nach unten durch den Ohrkanal mit der Ventrikelschleife in Verbindung steht, hinten den weiten Sinus venosus aufnimmt und vorne vertieft ist zur Aufnahme des Aortenbulbus. Die Herzohren wachsen sehr schnell zu beträchtlicher Grösse heran, sie erfüllen oberhalb der Ventrikelschleife den gesamten Raum der Perikardialhöhle, dehnen sich dabei auch nach vorne aus und umgreifen den Aortenbulbus.

Auf der eben geschilderten Entwicklungsstufe gleicht das Herz noch dem zeitlebens nur aus einer venösen und einer arteriellen Kammer bestehenden Fischherzen. Die Entwicklung der Lunge führt aber bei allen luftatmenden Tieren zur Teilung des Herzens und damit auch des Kreislaufes.

Der unpaare Vorhof wird durch Entstehung einer Scheidewand in zwei Vorhöfe, in ein Atrium dextrum und ein Atrium sinistrum getrennt und zwar in folgender Weise: An der hinteren Wand des Vorhofes setzt sich innen, entsprechend dem Ansatz des Lungengekröses, ein niedriger Kamm vom Vorhof auf den Sinus fort, die erste Andeutung der Vorhofscheidewand. Die Öffnung des Canalis auricularis findet sich an der oberen Ecke der vorderen Vorhofswand, als ein niedriger querer Spalt. Der Kanal mündet vorn am obersten Ende der hinteren Wand des linken Ventrikelschenkels aus. Die erste Anlage der Vorhofscheidewand findet sich schon bei Embryonen mit 1—1,7 mm Kopflänge. Hier bildet sich an der oberen und hinteren Wand des Atrium commune, entsprechend der Umschlagstelle des Mesocards, eine zusammenhängende flache Einbuchtung. Ihr entspricht innen eine Hervorragung, auf deren Kamm das Endocard kolbig verdickt ist. Sie zieht über die vordere Wand bis zum rechten Umfang der Vorhofmündung des Canalis auricularis. Die ganze Hervorragung bildet die erste Anlage der Vorhofscheidewand des Herzens, die Born als Septum primum (S. I.) bezeichnet hat.

In der Vertebratenreihe tritt dieses Septum nach Röse zuerst bei Dipnoern auf und ist an die Anlage der Lungen und die Entstehung der Lungenatmung geknüpft. Der Sinus venosus mündet dann stets rechts von diesem Septum, also in den rechten Vorhof, die Lungenvene links davon ein.

Bei Kaninchenembryonen von 11—12 Tagen (bei 2,6 mm Kopflänge) erreicht das S. I. seine volle Ausbildung. Es wächst zu einem dünnen, aber hohen halbmondförmigen Kamm aus, dessen Ansatzlinie sich von dem oberen Teil der vorderen Wand über die obere hinweg bis zum unteren Ende der hinteren Wand hinzieht; der freie Rand ist nach wie vor von der kolbigen Endocardverdickung eingenommen. Die ovale Öffnung, welche zwischen dem freien Rand des S. I. und dem

Ostium atrioventriculare eine Verbindung der beiden Vorhöfe zulässt, hat Born als Ostium primum (O. I.) bezeichnet. Bei dem weiteren Vorwachsen des S. I. greifen seine Ansatzlinien allmälig auf die untere und vordere Wand des Vorhofsackes über. Die Enden des S. I. erreichen die Endocardleisten. Diese erstrecken sich von den Endocardkissen des Canalis auricularis aus — das sind zwei wulstförmige Verdickungen des Endocards an der oberen und an der unteren Wand des Plattenganges — auf die untere und vordere Vorhofswand in das Atrium hinein; sie verschmelzen mit diesen Leisten, so dass dann das O. I. mit Ausnahme des Schlitzes zwischen den beiden Endocardkissen rings von den verdickten Endocardrändern begrenzt ist. Die Endocardkissen stellen in ihrer vollen Ausbildung stumpfe und weite Kämme dar, welche jederseits neben sich an der oberen und unteren Wand eine Rinne übrig lassen; jederseits ist das Ende des Endocardkissens zu einem Höcker erhoben, so dass die Lichtung des Canalis auricularis etwa die Form eines liegenden I (⊣) annimmt.

Bei Kaninchenembryonen von etwa 12½ Tagen (3,0 bis 3,5 mm Kopflänge) nimmt das O. I. kaum mehr als ein Drittel der Fläche eines mittleren Sagittalschnittes zwischen beiden Vorhofhälften ein. In diesem Stadium bildet sich eine neue, anfangs kleine Öffnung zwischen beiden Vorhöfen und zwar in der Mitte des Ansatzes des S. I. an der Vorhofswand, da, wo die hintere Vorhofswand in die obere umbiegt. Je weiter in der Folgezeit das S. I. gegen die Atrioventricularöffnung vorrückt, desto kleiner wird O. I., desto grösser aber jene zweite Öffnung des Ostium secundum (O. II.) Borns. Das S. I. bildet also ein Band mit zwei freien Rändern, einem oberen hinteren und einem unteren vorderen; es senkt sich mit fortschreitendem Wachstum immer mehr gegen die Atrioventricularöffnung herab.

Während dieser Zeit treten auch in den Kammern des Herzens Veränderungen auf. Im Innern hat sich das Endothel jetzt grösstenteils an die Muskulatur angelegt, aus welcher ungeordnete Leisten und Bälkchen hervorspringen. Vor der dorsalen Wand der Ventrikelschleife entwickelt sich eine muskulöse Falte, welche den freien Rand dem Ohrkanal zuwendet. Sie erreicht die Atrioventricularöffnung und verbindet sich mit ihrer Wandung, welche von den Endocardkissen hergestellt wird. Auch das Septum ventriculorum ist kein einheitliches Gebilde, sondern aus mehreren Teilen zusammengefügt, ebenso wie das Septum atriorum.

Die weiteren Umwandlungen betreffen — abgesehen von den Vorhöfen — die Teilung des Truncus arteriosus. Etwa zu der Zeit, wenn die Scheidewandbildung in der Kammer erfolgt, plattet sich der aus ihr entspringende Truncus arteriosus etwas ab und erhält so eine spaltförmige Höhlung. An den Plattenseiten treten zwei leistenförmige Verdickungen auf, wachsen einander entgegen und zerlegen die Höhlung, indem sie verschmelzen, in zwei auf dem Querschnitt dreieckige Gänge, während diese Trennung äusserlich durch zwei Längsfurchen angedeutet wird. Die bei der Teilung des Truncus arteriosus entstandenen Gefässe sind die Aorta und die Pulmonalis. Eine zeitlang sind sie noch von einer gemeinsamen Adventitia umgeben, dann weichen sie weiter auseinander und werden auch äusserlich getrennt. Der ganze Trennungsvorgang im Truncus arteriosus verläuft unabhängig von der Entwicklung der Scheidewände des Herzens. Erst zuletzt tritt das Septum zwischen Aorta und Pulmonalis in den Kammerraum ein, setzt sich mit der dort selbständig entwickelten Kammerscheidewand in Verbindung, liefert den als Pars membranacea bekannten Teil und hilft so die Sonderung der Abflussbahnen des Herzens vervollständigen. Die Aorta wird der linken, die Pulmonalis der rechten Kammer zugeteilt.

Das O. I. des Vorhofes ist bei Embryonen von 5—6 mm Kopflänge durch das Herabwachsen des S. I. verschwunden, der Rand von S. I. zieht nur noch in der Spalte zwischen den Endocardkissen mit freiem Rande nach abwärts und das entsprechend vergrösserte O. II. bildet nun die einzige Verbindung zwischen den beiden Vorhofshälften. S. I. ist jetzt am vorderen unteren Umfang des Vorhofes befestigt und wendet seinen freien Rand nach hinten oben, es scheidet die rechte und linke Atrioventricularöffnung von einander ab, deren Trennung dadurch vervollständigt wird, dass die Endocardkissen an den einander zugekehrten Flächen breit verschmelzen.

Die zweite Klappe, welche das O. II. umrahmt, tritt verhältnismässig spät auf. Born schreibt darüber folgendes: „Bei Embryonen von etwa 5 mm Kopflänge bildet sich von der oberen und dem oberen Teil der hinteren Wand aus eine neue halbmondförmige als Septum secundum (S. II) zu bezeichnende Leiste. Ihre Ansatzlinie liegt etwas rechts von der Ebene des S. I. Es erscheint von Anfang an dicker als jenes, zeigt aber ein viel geringeres Höhenwachstum und liefert den Hauptbestandteil des Limbus Vieusseni. Da beide Leisten S. I. und S. II. nicht in derselben Ebene liegen, laufen ihre niedrigen Enden an einander vorbei, bezw. greifen übereinander über.“

Die von den Autoren als O. II. bezeichnete Öffnung entspricht dem späteren sogenannten Foramen ovale — das S. II. der beim ausgewachsenen Herzen Valvula foraminis ovalis genannten Klappe. Das O. II. entsteht also aus dem ursprünglichen Septum atriorum, welches dem Vorhof-Septum der niederen Vertebraten entspricht. Das S. II. dagegen — eine sekundäre Bildung — gelangt erst bei den placentalen Säugern zur Ausbildung; die Entwicklung des S. II. wird, wie schon erwähnt, veranlasst durch die Anpassung der höheren Wirbeltiere an die Lungenatmung.

Die seitlichen Teile der Vorhöfe zeigen ein viel stärkeres Wachstum nach vorne und oben als der mittlere vom Bulbus überlagerte Teil, so dass sie sich zu dessen beiden Seiten nach vorne und oben verschieben. Bei menschlichen Embryonen wird bei dieser Verschiebung der Seitenteile der Vorhöfe der obere kuppelförmige Teil des Spatium interseptovalvulare zu einem schmalen aber hohen Spaltraum verengt, dessen Wände mit Muskelleisten besetzt sind. Infolgedessen tritt das Septum spurium der medialen oberen Vorhofswand immer näher und verschwindet schliesslich durch Verlötung mit dieser. Damit verschwindet auch das Spatium interseptovalvulare. — Das S. II. hat den Hauptanteil an der Bildung des Limbus Vieusseni, der hinten durch die fleischige Wurzel der Valvula foraminis ovalis zu einem Ring vervollständigt wird. Eine entsprechende Stellungsveränderung wie das S. II. erfährt als Folge der weiteren Aufrichtung der Vorhöfe auch das S. I. Seine Ansatzlinie rückt von der unteren auf die hintere Vorhofswand hinauf. Dabei wächst es beträchtlich aus, besonders mit seinem hinteren ursprünglich unteren Ende, das sich allmählich an der hinteren Wand bis zur oberen hinauferstreckt, so dass ein vorderer nach hinten und oben gewandter freier Rand nunmehr nach vorn heruntersieht. Diesem steht vorn der freie Rand des Limbus Vieusseni gegenüber. Die beiden Ränder wachsen einander scheinbar entgegen, und engen so das O. II, welches dem Foramen ovale der Autoren entspricht, ein. In der Tat aber wachsen beide Septen in zwei einander annähernd parallelen Ebenen aneinander vorüber, das häutige S. I. etwas nach links, das fleischige S. II. nach rechts gerichtet. Während des intrauterinen Lebens bleibt die durch das O. II. ermöglichte Verbindung der beiden Vorhöfe bestehen. Die Abstellung des fötalen Blutkreislaufs wird durch den Beginn der Lungenatmung veranlasst, indem die Valvula foraminis ovalis durch

das im linken Vorhof befindliche Blut an das Septum gedrückt und so ein vorläufiger Verschluss herbeigeführt wird. Der endgültige Verschluss wird erst dadurch erreicht, dass die Valvula mit der Vorhofscheidewand erwächst.

Hinze (Lit. 9) hat durch makroskopische und mikroskopische Untersuchungen festgestellt, dass hierbei eine Obliteration ausgeschlossen ist, vielmehr ein mechanischer Reizzustand als Ursache für die Verwachsung zu gelten hat. Aus den zahlreichen Untersuchungen, die er gemacht hat, zieht er er den Schluss, dass in der Regel erst im zweiten Lebensjahr ein vollständiger Verschluss des sogenannten Foramen ovale zustande kommt. Bei einer beträchtlichen Zahl von Menschen bleibt nun aber der vollständige Abschluss des linken Vorhofs vom rechten aus. Gewöhnlich kommen Fälle zur Beobachtung, wo ein schlitzförmiger, mehr oder weniger langer Kanal von mässiger Weite die Vorhofscheidewand durchbricht. Die Frage nach der Ursache für das Offenbleiben des Foramen ovale ist bisher noch nicht einwandfrei beantwortet worden. Nach Angaben von Klob und Wallmann (Lit. 71) liegt diese Missbildung bei 44,5 % der von ihnen untersuchten Herzen vor; nach Hinze in 22,8—26,6 %; nach Zahn (Lit. 72) in 19,5 %. Stellen wir diesen Zahlen gegenüber die Zahl der Fälle, die ich im ersten Teil meiner Arbeit angeführt habe, ferner diejenigen, in welchen Rokitansky einen teilweisen oder vollständigen Mangel der Vorhofscheidewand beschreibt, so zeigt sich, dass Defekte im Septum atriorum, oder besser gesagt, abnorme Kommunikationen zwischen dem rechten und dem linken Vorhof nicht gerade selten sind, dass aber der Hauptanteil an diesen Fällen dem offenen Foramen ovale zukommt, das während des intrauterinen Lebens offen sein muss, nach Beginn der Atmung und des Lungenkreislaufes aber überflüssig wird und sich schliessen soll.

Epikrise.

Es drängt sich nun die Frage auf, wie und wann sind die Anomalien des Septum atriorum, welche die 25 von mir aufgeführten Fälle zeigen, entstanden. Im allgemeinen können sie angeboren, oder im späteren Leben erworben sein. Die Defekte der Scheidewände des Herzens waren schon um die Mitte des 18. Jahrhunderts bekannt und schon damals wurden Erklärungsversuche gemacht. Anfangs hielt man sie für Naturspiele — so bezeichnet sie z. B. Senac in seinem 1749 in Paris erschienenen Werk über den Bau des Herzens als „Lizenzen der intelligence formatrice“ — oder man machte irgendwelche Einflüsse und Eindrücke auf die schwangere Mutter für das Entstehen dieser wie auch anderer Missbildungen verantwortlich. Diese Theorien haben ja nun mit wissenschaftlicher Medizin nichts zu tun. Später versuchte man den teilweisen oder völligen Mangel der Scheidewände durch Vorgänge während des Lebens zu erklären. So hat man ulceröse Enodocarditis mit narbiger Schrumpfung oder Wiedereröffnung des sogenannten Foramen ovale[1]) mit darauffolgender allmählicher Erweiterung der Öffnung als Ursache angegeben. Diese letztere Möglichkeit kommt jedoch für keinen der angeführten Fälle in Betracht, da wir hier überall das genau begrenzte Foramen ovale oder eine deutlich erkennbare Fossa ovalis beschrieben finden. Ulceröse Endocarditis mit narbiger Schrumpfung könnte ebenfalls solche Defekte der Scheidewand, wie sie hier vorliegen, zustande bringen. Es liessen sich dadurch auch die zum Teil beobachteten Verdickungen, Schrumpfungen und Verwachsungen der Klappen erklären. Förster (Lit. 38) neigt auch der Ansicht zu, dass es „sehr wohl möglich ist, dass durch entzündliche

[1]) Hauser berichtet in der Münchener med. Wochenschrift. Bd. 25, 1880, über einen solchen Fall.

Erweichung eine Ruptur und Perforation der Herzscheidewand entstehen kann, dass ferner die entstandene Öffnung sich später ausglätte und mit Endocard oder wenigstens mit einer glatten Bindegewebsschicht überzogen werde". Dieser Ansicht stehen gegenüber die Ausführungen, die Pott (Lit. 54) im Jahre 1878 im „Jahrbuch für Kinderheilkunde" veröffentlichte. Nach ihm besteht die Wahrscheinlichkeit, dass in der Mehrzahl der Fälle jene Wucherungen, Verdickungen, Schrumpfungen, Verwachsungen der Klappen gar keine Residuen einer Endocarditis sind, sondern als auf einer frühen, ja frühesten Stufe der Entwicklung stehen gebliebene Klappen zu deuten sind. Mehrfach betont er, dass diese abweichenden Bildungen der Klappen, welche wir als Folge einer Entzündung aufzufassen gewohnt sind, nicht als die primäre Affektion zu betrachten sind, welche die embryonale Entwicklung des Herzens hinderte und somit die Bildungsfehler veranlasste oder den schon vollendeten Bau des Herzens zum Teil wieder zerstörte, sondern dass sich die Entzündung zu den bereits bestehenden Hemmungsbildungen in späteren Monaten des fötalen Lebens oder erst in späteren Jahren hinzugesellte. Zudem weist Babesiu (Lit. 28) darauf hin, dass die speziell am Lungenarterienostium vorkommende Endocarditis nicht immer eine Entzündung im engeren Sinne zu sein scheint. Er hält es vielmehr nach mehreren von ihm beobachteten Fällen für wahrscheinlich, dass wulstige Verdickungen des Endocards mit Stenose und Atresie von Ostien auch aus einfachen Neubildungen zunächst embryonalen Gewebes entstehen können. So war ja schon bei der Darstellung der Entwicklungsgeschichte der Vorhofscheidewand des Herzens mehrmals Gelegenheit von „kolbigen Verdickungen des Endocards" zu sprechen; die erste Anlage des Septum atriorum zeigt diese Form und auch noch später tritt diese Erscheinung am freien Rande des S. I. auf. Ebenso sind

die sogenannten Endocardkissen nichts anderes, als Neubildungen embryonalen Gewebes. Aus diesen Gründen möchte ich annehmen, dass in der Mehrzahl der mitgeteilten Fälle keine Entzündung des Herzmuskels und des Endocards — weder im intra- noch im extrauterinen Leben — als die Ursache für den vorhandenen Defekt zu bezeichnen ist, dass vielmehr eine Hemmung in der Entwicklung der Vorhofscheidewand des Herzens vorliegt. Ich sage „in der Mehrzahl der Fälle", da es nicht möglich ist, über jeden einzelnen ein entscheidendes Urteil zu fällen, denn es liegen uns nicht lauter gleichwertige Berichte vor. Teils sind die Angaben über die vorhanden gewesene Missbildung nicht vollständig genug, teils ist der Befund zu einseitig, ohne Rücksicht auf anderweitige Erkrankungen mitgeteilt, und wir sind nicht berechtigt, den Einfluss fötaler Endocarditis allgemein auszuschliessen, weil die Möglichkeit einer Infektion in utero zugegeben werden muss, dieselbe vielleicht nicht allzu selten ist. Denn es gibt eine Zahl von Fällen, in denen sichtbare Veränderungen des Endocards, geschrumpfte und verkümmerte Klappen und Ostien beweisen, dass eine Endocarditis vorausgegangen ist. Ist mit diesen Zeichen eine Missbildung vergesellschaftet, so ist durch genaue Untersuchungen und Nachforschungen auszuschliessen, dass die Erkrankung nicht erst zu einer Zeit aufgetreten ist, in der das Wachstum oder die Entwicklung des Organs und seiner Teile schon zum Abschluss gekommen war.

Zunächst möchte ich auf den Fall P. S., den ich selbst zu beobachten Gelegenheit hatte, etwas näher eingehen. Während sich früher das Bestreben geltend machte, die Hemmungsbildungen auf rein mechanische Verhältnisse — auf Druck- oder Zugeinwirkungen — zurückzuführen, so sind wir jetzt, wo uns viel genauere Untersuchungen über Zustände der einzelnen Organe in den früheren und

späteren Zeitabschnitten des fötalen Lebens vorliegen, in der Lage, die Bildungsfehler des Herzens entwicklungsgeschichtlich zu erklären, sie auszulegen als ein Stehenbleiben auf einer Stufe, die nur einen Durchgangspunkt zur vollen Entwicklung bedeuten sollte. Freilich die letzten Gründe und Ursachen dieser Unterbrechung der natürlichen Entwicklung werden auch damit noch nicht aufgeklärt sein. Z. B. kann Syphilis des Vaters oder der Mutter Missbildung und unvollkommene Entwicklung von einzelnen Organen zur Folge haben. Ganz besonders kommen hier Erkrankungen der Atmungsorgane oder chronische Leiden auf seiten der Mutter in Frage. Aber mögen diese Umstände auch eine bedeutende Rolle spielen, so kommen doch auch wieder Missbildungen vor bei nachweisbar vollkommener Gesundheit beider Eltern. Gerade um Fragen auf diesem Gebiete beantworten zu können, muss man in grosser Menge einwandfreies, bis ins einzelne durchgearbeitetes Material zur Verfügung haben.

Volbeding (Lit. 69) gibt im ersten Teil seiner Arbeit sehr genaue anamnestische Daten über klinisch diagnostizierte Herzfehler, doch fehlen dazu die anatomischen Befunde, wie zu den beschriebenen Präparaten Angaben, die eine in jeder Richtung klare Deutung des Zustandekommens der Missbildungen ermöglichten. Leider fehlen auch im Falle P. S. ausführliche Angaben über die abgelaufenen Erkrankungen des Patienten und seiner nächsten Angehörigen. Beschränken wir uns auf die Entwicklungsgeschichte, so ist der Defekt in der Weise zustande gekommen, dass das S. I (Septum primum), welches, wie schon erwähnt, bei Kaninchenembryonen von 2,6 mm Kopflänge zur vollen Ausbildung gelangt, hier in seiner Entwicklung gehemmt wurde. Das Präparat zeigt am Septum deutlich die Form eines hohen halbmondförmigen Kammes, allerdings reicht die Ansatzlinie, da der Defekt im Verhältnis zur Ausdehnung der ganzen Scheidewand eine

verhältnismässig geringe Grösse hat, nicht nur vom oberen Teil der vorderen Wand bis zum unteren Ende der hinteren Wand, sondern sie greift auch noch zum Teil auf die vordere und untere Wand des Vorhofsackes über, erreicht sogar die Endocardleisten. Dabei hat sich aber der untere freie Rand des Septums nicht in gleicher Weise weiter entwickelt; sein Wachstum erlitt vielmehr einen Stillstand, so dass wir die von Born als O. I. bezeichnete Öffnung zwischen dem freien Rand des S. I. und dem Ostium atrioventriculare vor uns haben; diese Öffnung, das O. I., ist sonst schon bei Embryonen von 5—6 mm Kopflänge verschwunden. Ohne Einfluss war dann diese Entwicklungshemmung auf das weitere Wachstum der Scheidewand. Die beiden Endocardkissen kamen zur Verwachsung und trennten dadurch das linke venöse Ostium vom rechten. Es bildete sich das O. II. durch das, wenn auch unvollständige Herabrücken des S. I., es trat das langsamer wachsende S. II. auf; dies ist nicht auffallend, da sich ja, wie Lindes (Lit. 15) nachgewiesen hat, alle drei Septen des Herzens selbständig und unabhängig voneinander entwickeln. Nachdem sich auch in der Folgezeit kein weiteres Hindernis für das Wachstum dieses Teiles des Herzens geltend machte, so wurde schliesslich auch nach Beginn der Lungenatmung das O. II., das sogenannte Foramen ovale, in regelmässiger Weise geschlossen. Die an dieser Stelle nun vorhandene membranöse Platte des Septum atriorum zeigt eine auch am fötalen Herzen häufig zu beobachtende Eigentümlichkeit, nämlich das Vorhandensein einer Anzahl kleiner rundlicher Gruben (s. S. 44). Es sind dies wohl Reste von früher vorhanden gewesenen Löchern, die sich den Beobachtungen von Lindes zufolge am embryonalen Herzen (besonders der Vögel) in der Septumanlage stets zu bilden pflegen. Röse (Lit. 20) vertritt die Anschauung, dass auch beim Menschen mehrfache Durchbrechungen der Scheidewand an dieser Stelle nichts

Auffallendes seien. (Im Falle B. IX. finden sich ähnliche Verhältnisse).

Bemerkenswert ist an dem Präparat noch die bedeutende Enge der Aorta. Ihre Weite beträgt nur 52 mm, der Durchmesser nicht ganz 17 mm. Für die Lungenarterie betragen die Masse 67 bezw. 21,3 mm. Auf die Beziehung dieser Verhältnisse zu dem Septumdefekt werde ich noch zurückkommen. Anderweitige Missbildungen sind nicht zu beobachten. Die Tatsachen, die über die Entwicklung der Vorhofscheidewand des Herzens bekannt sind, geben nun meines Erachtens eine vollkommen ausreichende Erklärung für die Entstehung der Missbildung, wie ich sie beschrieben habe. Besonders sind in diesem Falle Entzündungsvorgänge am Herzen als Ursache des Defektes auszuschliessen; Veränderungen, die sich am Endocard, an den Ostien und Klappen zeigen, rühren im Gegensatz zu dem Defekt erst aus der Zeit der letzten Krankheit her, die den Tod des P. S. herbeiführte. Zudem machte er, wie aus der Anamnese hervorgeht, in früheren Jahren keine Erkrankung durch, die so bedeutende Veränderungen, wie wir sie an der Scheidewand und Aorta finden, hätte herbeiführen können.

In derselben Weise, wie der Fall P. S., lassen sich an der Hand der Entwicklungsgeschichte wohl alle unter A. angeführten Fälle erklären. Auch hier finden wir überall, dass das S. I. nicht zur Vereinigung gekommen ist mit den zur Verschmelzung gelangten Endocardkissen. Nur im Fall X blieb dieser letztere mit der Teilung des venösen Ostiums zusammenhängende Vorgang aus, so dass wir für eine Kammer ein Ostium atrioventriculare mit einer dreizipfeligen Klappe haben. Wie im Falle P. S. haftet in II, III und IV am freien Rande des Defektes ein häutiger Saum, der nach dem Lungenvenensacke zu geneigt ist; er kann, wie Rokitansky (Lit. 59) bemerkt, kaum anders gedeutet werden, denn als

ein aus den beiden am freien Rande des Septums zusammenstossenden Endocardblättern des rechten und linken Vorhofs bestehender Streifen, der frühzeitig durch das im Hohlvenensack gestaute Blut nach der Lungenvenensackseite gedrängt worden ist. Den oben bezeichneten Fällen schliessen sich, was die Entstehung des Defektes an der Stelle des O. I. betrifft, von den unter B. berichteten der II.—V. und VII.—IX. an. Als besonders schöner und lehrreicher Fall kann B. VII gelten, wo sich gerade der Zustand jenes entwicklungsgeschichtlichen Abschnittes erhalten hat, in dem sich das S. I. wie ein Band zwischen den beiden Vorhöfen ausspannt, unten von dem O. I., oben von dem O. II. begrenzt. In den Fällen B. I und IV liegt eine seltene Ausnahme von den anderen eben genannten Fällen vor, indem ein den anderen ähnliches, mit einer rundlichen Lücke versehenes unvollständiges Septum unten zwischen die inneren Zipfel der Atrioventricularklappen eingetreten ist. Dies mag nach Rokitansky, dem nur Fall B. I bekannt war, so zu erklären sein, dass die beiden Schenkel des primären Septum atriorum unten von den Atrioventricularlippen aus über deren Spalte früher zu einer zwischen die venösen Klappenzipfel eintretenden Fleischleiste untereinander verwuchsen und dass erst hierauf die Septumbildung ganz anormalerweise von dem am vorderen Umfang des Vorhofsackes haftenden vorderen Septumschenkel und dem benachbarten Stück jener Fleischleiste über die Atrioventricularspalte ausging. Indem das Septum nun in seinem Wachstum nach hinten gehemmt wurde, war ein Septumrudiment gegeben, das zum Unterschied von den anderen Fällen den Defekt hinter sich hat; an der Stelle des häutigen Teiles zeigt es eine rundliche Lücke, das O. II., das sogenannte Foramen ovale. Bei dem III., V. und IX. Fall, ferner bei dem I., II., IV. findet sich ausser dem Defekt noch eine zweite Missbildung, indem das S. II. nicht zur vollen Ausbildung

und somit das O. II., das sogenannte Foramen ovale, nicht zum Verschluss gelangte, eine Erscheinung, die selbständig verhältnismässig häufig auftritt. Die Fälle B. VI—VIII betreffen Kinder unter zwei Jahren; hier hätte es bei längerer Lebensdauer, wenn wir die Untersuchungsergebnisse Hinzes als zu Recht bestehend anerkennen (s. S. 59), bis zu diesem Zeitpunkt wohl noch zu einem Verschluss des eiförmigen Loches kommen können. Wenn wir in A. IX und X, wo es sich um Kinder von 2 Tagen bezw. 15 Wochen handelt, das Foramen ovale geschlossen finden, so liegt die Annahme nahe, dass das Offenbleiben des O. I. den vorzeitigen Verschluss des sogenannten Foramen ovale veranlasst haben könnte.

Ein höchst merkwürdiges Verhalten bieten in mehr als einem Drittel der Fälle die venösen Klappen. In neun Fällen (siehe die Übersicht) erweist sich die Mitralis über dem Septum ventriculorum mit der Pars membranacea septi und über diese hinaus mit der Tricuspidalis verwachsen. Das anormale Verhalten der Atrioventricularlippen, womit unzweifelhaft eine Insuffizienz verbunden gewesen war, ist wahrscheinlich auf Störungen der Entwicklung der Atrioventricularlippen und der sich daran anschliessenden Vorgänge zu beziehen. Vor allem rührt das Zusammenfliessen der beiderseitigen Klappenzipfel über dem oberen Rand der Kammerscheidewand davon her, dass die Vorhofscheidewand nicht bis an die Endothelwülste herabgelangte und zwischen jene Klappenzipfel der rechten und linken Seite eintrat. Es setzt demnach dieses Verhalten der Klappen einen Defekt des Septum atriorum und zwar mindestens seines unteren Teiles voraus. Siebenmal (siehe die Übersicht) ist der auffallende Umstand zu beobachten, dass der Aortenzipfel der Mitralis gespalten ist; man erkennt darin das Fortbestehen der zwei linksseitigen Enden der Atrioventricularlippen, d. h. diese Lippenenden sind nicht,

wie sie sollten, miteinander verwachsen, sondern getrennt geblieben. Der Spalt sieht namentlich in allen Fällen von Erwachsenen einem vernarbten geheilten Klappenriss sehr ähnlich; die Ränder sind dick, oft stark mit Vegetationen besetzt, der gespaltene Klappenzipfel wulstig, so dass es den Anschein hat, als hätte im Verlauf einer Klappenentzündung ein Einriss der Klappe stattgefunden. Berücksichtigt man aber die entwicklungsgeschichtliche Erklärung und beachtet, dass diese Klappen gerade wegen ihrer mangelhaften Entwicklung zur Entzündung geneigt sind, so leuchtet es ein, dass hier kein Riss, sondern ein mit einer ursprünglichen Spalte behafteter Klappenzipfel vorliegt, der erst nachträglich erkrankte. Diese Befunde bestätigen die Ansicht Arnolds und Hertwigs, welche den engen Zusammenhang betonen, der zwischen der Scheidung und Entwicklung der atriovenösen Klappen und der Bildung des S. f. besteht. Volbeding beschreibt in seiner Dissertation das Herz eines 7jährigen Knaben (Präparat des path. Instituts Halle a. S.) mit Defekt der Kammer- und der Vorhofscheidewand, wobei sich der Aortenzipfel der Mitralis gespalten und diese beiden Teile mit dem inneren Zipfel der Tricuspidalis verwachsen zeigen. Leider finden sich über die Form und Gestaltung des Septum atriorum nicht die mindesten Angaben, so dass der Fall nicht weiter berücksichtigt werden konnte.

In A. VIII. liegt ein Aneurysma der Kammerscheidewand und zwar der Pars membranacea septi vor; weitere Fälle dieser Art führen Rokitansky und Virchow (Archiv) an; sie werden erwähnt von Hingsamer (Lit. 42), der in den „Annalen der städtischen allgemeinen Krankenhäuser zu München“ einige seltenere Fälle von Herzaneurysma und deren Zustandekommen eingehend bespricht.

Wenn man zu dem Zwecke, eine Ursache für das Zustandekommen des Defektes zu finden, die Gesamtheit der

Fälle durchmustert, so wird man ein Missverhältnis zwischen den beiden arteriellen Gefässtämmen gewahr, welches darin besteht, dass fast überall die Lungenarterie weit, manchmal sogar sehr weit, die Aorta dagegen im Vergleich eng, ja absolut eng ist. Obgleich das Missverhältnis in dem Grade, wie es beim Erwachsenen auftritt, sich verschiedentlich gewiss durch die fortgesetzte Erweiterung der Pulmonalis allmälig ausgebildet hat, so ist doch ebenso gewiss, dass mehrfach eine ursprüngliche, d. h. fötal erworbene Enge der Aorta vorliegt; dies zeigen auch die Fälle von Defekten bei Neugeborenen und Kindern. Die Enge der Aorta dürfte veranlasst sein durch einen ungleichmässigen Teilungsvorgang am Truncus arteriosus. Krause [Henles Handbuch der Anatomie (Lit. 7)] meint dazu, dass alle während der Entwicklungsperiode auftretenden Verschiedenheiten der Aorta durch starke Ausbildung normaler Anastomosen, d. h. fötaler Wege und Arterienbogen enstehen. Aber nicht immer dürfte nach Vierordts (Lit. 68) Ansicht bei den Aortenstenosen überhaupt im einzelnen die Entscheidung leicht sein, ob Bildungsfehler oder fötale, vielleicht gar noch später erworbene Endocarditis vorliegt, zumal es sich mit geringen Ausnahmen um ältere Individuen handelt; die in sehr früher Periode aufgetretene Aortenenge hatte dann zur Folge eine Erweiterung der Herzhöhlen und der Ostia venosa, mit dieser eine Dehnung des Kommissurenstranges zu ungewöhnlicher Länge. Hierdurch wurde dann die Verwachsung des Septum atriorum selbst beeinträchtigt. Aus welchem Grunde nicht durchweg auch das O. II., das sogen. Foramen ovale, offenblieb, darauf wurde schon bei der Besprechung des Falles P. S. hingewiesen. In einer Zahl von Fällen — eine scharfe Grenze zwischen den beiden Möglichkeiten lässt sich nicht ziehen — mag die Enge der Aorta und die Weite der Pulmonalis eine Folgeerscheinung der durch das Fortbestehen des O. I. verursachten

Kreislaufstörungen sein. Mit drei Ausnahmen handelt es sich in den besprochenen Fällen von Defekten der Vorhofscheidewand unzweifelhaft um Hemmungsbildungen; anders liegt die Sache beim Fall B. II., mitgeteilt von Thibert und Fouquier. Es fehlt hier eine Angabe über die Grösse der Anomalie, aber aus ihrer Lage und Form geht hervor, dass nicht eine angeborene Missbildung vorgelegen haben kann. Das Loch zeigt unregelmässige Ränder, die von Auflagerungen und Gerinnsel bedeckt sind; die Öffnung liegt im hinteren und unteren Teile der Scheidewand des Vorhofes; es ist aber nicht nur diese, sondern auch noch der obere Teil der Kammerscheidewand durchbrochen und so auch die völlige Trennung der beiden Kammern und venösen Ostien aufgehoben. Auch die Krankengeschichte gibt nach dem Bericht der Autoren das Bild einer schweren akuten Endocarditis, in deren Verlauf eine Zerstörung der Scheidewände, wie sie vorliegt, wohl stattfinden konnte. Der Fall B. IX. zeigt gleiche Lageverhältnisse, wie B. I., auch die Grösse der beiden Defekte ist entsprechend; immerhin lässt sich nicht mit Bestimmtheit aussprechen, dass hier eine Hemmungsbildung vorgelegen hat. Auch Vierordt (Lit. 68), der den Fall in seinem Werk: „Über die angeborenen Herzkrankheiten“ erwähnt, lässt es trotz des offenen Foramen ovale dahingestellt sein, ob wirklich ein congenitaler Defekt in Frage kommt. Greenfield (Lit. 41) selbst ist der Ansicht, dass sich eine durch Entwicklungshemmung entstandene Anomalie allmälig vergrössert hätte. Zunächst entstand, wie er ausführt, durch die Verschmelzung zweier Klappen am Aorteneingang eine Verengerung des Gefässes; der dadurch erhöhte Blutdruck im linken Herzen verhinderte dann den endgültigen Verschluss der Scheidewand.

Es erübrigt noch, auf die Erscheinungen, welche Missbildungen, wie die beschriebenen, während des Lebens

hervorzubringen vermögen, hinzuweisen und sie zu besprechen. Am nächsten liegt es, bei einer Kommunikation zwischen den beiden Vorhöfen an ein Überströmen des Blutes aus dem einen Atrium in das andere, an ein Vermischen des venösen und arteriellen Blutes zu denken. Dass diese Möglichkeit besteht, soll nicht in Abrede gestellt werden; es muss dies sogar der Fall sein, solange der Blutdruck in der einen Hälfte des Herzens den auf der anderen übersteigt. Während des intrauterinen Lebens kommt es selbstverständlich dazu, dass eben so wie durch das offene Foramen ovale, das O. II., so auch durch ein noch nicht geschlossenes O. I. Blut aus dem rechten Herzen in das linke überströmt; allerdings wird der aus der Vena cava inf. kommende Blutstrom durch die Valvula Eustachii zum Foramen ovale unmittelbar hingeleitet. Da während des fötalen Lebens kein rein arterielles Blut im Körper kreist, wird diese Vermischung keine Folgen nach sich ziehen. Während des extrauterinen Lebens nun überwiegt im allgemeinen der Druck im linken Herzen den im rechten; hat der Defekt nur eine geringe Ausdehnung, ist zudem, wie es manchmal der Fall ist, eine Klappe von entsprechender Grösse vorhanden — es gilt dies auch für ein offen gebliebenes Foramen ovale —, so wird sich diese über die Öffnung legen und ein Überströmen des Blutes vom linken in den rechten Vorhof verhindern. Ist dies nicht der Fall, so wird durch den Defekt dem linken Herzen nur ein unbedeutender Teil des während der Diastole angesammelten Blutes zu Gunsten des rechten Herzens verloren gehen; die Beimischung des arteriellen Blutes zu dem venösen wird ohne jede Folge sein, denn es wird niemals dazu kommen, dass aus dem Grunde zu wenig oxydierbares Blut in die Lunge geworfen würde. Ist jedoch der Blutdruck rechts höher als links, so wird wohl auch hier ein Überströmen von Blut in dieser Richtung

stattfinden, kaum aber wird, noch dazu bei einer verhältnismässig so kleinen Kommunikationsöffnung, wie wir sie beschrieben haben, die auf diesem Wege in die arterielle Blutbahn gebrachte Menge Blut gross genug sein, um Cyanose hervorrufen zu können. Und selbst bei grösseren Defekten bleibt diese aus, solange der Kreislauf des Blutes nicht behindert ist; sobald aber neben der Missbildung auch ein Zirkulationshindernis vorliegt, das imstande ist, das Blut in allen oder einzelnen Teilen des Körpers zurückzustauen, so werden die Erscheinungen der Cyanose auftreten, die aber — das sei nochmals betont — keineswegs an den Defekt gebunden sind. Das möge ein Hinweis auf die Fälle, in denen die Cyanose ausdrücklich erwähnt ist, darlegen. Unter A. finden wir: im Fall X eine hochgradige Pulmonalstenose und dadurch eine Behinderung des Abflusses des Blutstromes aus dem rechten Herzen; im Fall XIII ist die Cirrhose und das Emphysem der Lungen, nicht wie Peacock (Lit. 53) annimmt, die Vermischung des arteriellen und venösen Blutstromes der Grund der Cyanose. Im Falle XIV ist die Stauungslunge infolge der Kyphoskoliose die Ursache dieser Erscheinung, während sich im Fall XV aus dem kurzen Bericht keine Schlüsse ziehen lassen. In B. I liegt Lungenödem vor, in B. IX war der durch den Alkoholgenuss entartete und durch die schwere Arbeit überangestrengte Herzmuskel nicht mehr imstande, den ganzen Blutstrom in Bewegung zu erhalten. Daneben mag die infolge der doppelten Verbindung der beiden Vorhöfe durch den Defekt und das Foramen ovale entstandene Ausgleichung des Blutdruckes in den beiden Herzhälften als erschwerender Umstand hinzugekommen sein. In keinem der übrigen Fälle — soweit es sich um Präparate handelt, müssen sie natürlich ausscheiden — ist Cyanose beobachtet oder besprochen worden, eine Erscheinung, die doch gewiss nicht unerwähnt geblieben wäre.

Dadurch wird auch die Behauptung Wallmanns (Lit. 71) erhärtet, dass eine „perforatio septi cordis“ nicht notwendig die Erscheinungen der Cyanose bedingt.

Dagegen bringt die offene Verbindung zwischen den beiden Vorhöfen oder zwischen den Kammern eine Gefahr mit sich, die auch im Fall P. S. ein schnelleres Eintreten des Todes veranlasst haben mag, nämlich die Gefahr einer von Zahn (Lit. 72) als „paradoxe Embolie“ bezeichnete Verschleppung von Venenthromben oder infektiösem Material in das Körperarteriengebiet unter Umgehung des Lungenkreislaufes. Schon Cohnheim (Lit. 34) wies auf diese Möglichkeit hin, und die von Sitten (Lit. 46) und Zahn mitgeteilten Fälle, auf die hier nicht weiter eingegangen werden kann, müssen als einwandfreie Beweise dafür gelten. Die paradoxe Embolie findet immer in der gleichen Richtung, immer von der rechten nach der linken Seite des Herzens statt; Voraussetzung für ein Überwandern von Thrombenmaterial durch die defekte Scheidewand ist immer eine Stauung und Durchsteigerung im rechten Ventrikel. Als Beweise für diese können neben der Ausdehnung der rechten Kammer und des Vorhofs und der Hypertrophie dieser Höhlen noch folgende Merkmale gelten: die Vergrösserung der Fossa ovalis mit Ausbuchtung nach links und die Verdickung des Limbus Vieusseni. Alle diese Punkte treffen beim Falle P. S. zu und machen es wahrscheinlich, dass auch hier im Verlaufe der Krankheit eine paradoxe Embolie erfolgt ist und dadurch der Verlauf der Krankheit ungünstig beeinflusst, sowie der tödliche Ausgang beschleunigt wurde. Der Ausgangspunkt der septischen Erkrankung des Gesamtorganismus war nach der pathologisch-anatomischen Untersuchung eine subakute Lymphadenitis der Hals- und Bronchialdrüsen. Diese mag gleichzeitig oder im Anschluss an die Furunkelbildung, die sich drei Wochen vor der Aufnahme des P. S. in das

Krankenhaus zeigte, aufgetreten sein. Der Weg, den das infektiöse Material dann machte, wird folgender gewesen sein: Von den Lymphdrüsen wurden die Keime auf der Lymph- und Blutbahn nach dem Herzen verschleppt, aber nicht nur in die rechten Teile und von da in die Lungen, sondern auch infolge der durch die Obduktion erwiesenen Erhöhung des Blutdruckes im rechten Herzen durch den Septumdefekt nach dem linken Vorhof und von da in die arterielle Blutbahn. Dieser Vorgang erklärt es auch, dass wir ausser im Herzen und in den Lungen auch in der Haut und fast in allen Baucheingeweiden, in Leber, Milz, Nieren, im Dünn- und Dickdarm Abszesse und maligne Infarktbildungen sahen; wahrscheinlich waren sie auch im Gehirn, das nicht untersucht werden konnte, vorhanden. Ob die Glykosurie schon längere Zeit bestanden hat und die Furunkulose eine Folgeerscheinung von Diabetes war, lässt sich aus den in der Krankengeschichte gemachten Angaben nicht entnehmen. Vielleicht ist auch im Fall A. VI die Embolie auf dem Wege durch das Septum atriorum entstanden, bestimmt nachweisen lässt es sich aus dem Berichte nicht; doch betont Hauser (s. S. 60), dass schon ein spaltförmiges Offenstehen des Foramen ovale — also auch ein entsprechend grosser Defekt des Septum atriorum an anderer Stelle — genügt, um Thrombenmaterial den Durchtritt vom rechten Herzen nach dem linken zu ermöglichen. In erhöhtem Masse liegt die Gefahr der paradoxen Embolie natürlich im Fall des weitaus häufiger beobachteten Offenbleibens des Foramen ovale vor.

Als Begleiterscheinungen des Defektes wurden dann noch Emphysem, chronische Katarrhe, auch Tuberkulose beobachtet. Wie weit eine Septumanomalie an sich unmittelbar lebenskürzend zu wirken vermag, ist schwer zu entscheiden. Jedenfalls ist aber das Organ nicht imstande, allzulange

grössere Schädlichkeiten zu überwinden, ist vielmehr, wie auch die häufig gefundenen Zeichen von Endocarditis dartun, mehr als das gesunde Herz Erkrankungen ausgesetzt. Für die erstere Behauptung spricht auch die Tatsache, dass von den 25 beobachteten Fällen sich nur sechs auf Personen beziehen, die ein Alter von 30 Jahren überschritten haben.

Die Frage, ob es möglich ist, einen mehr oder minder grossen Defekt des Septum atriorum während des Lebens als solchen zu erkennen, muss — schon mit Rücksicht auf das Verhalten der Herztöne bei Neugeborenen — dahin beantwortet werden, dass nur äusserst selten Erscheinungen vorhanden sein werden, welche es zulassen, eine bestimmte Diagnose zu stellen. Cyanose, sekundäre Vergrösserung des rechten Herzens und Herzgeräusche werden bei unkomplizierten Fällen nicht vorhanden sein; zudem findet wegen des für gewöhnlich geringen Druckunterschiedes in den beiden Vorhöfen auch bei grösserer Kommunikation kein nennenswertes Überströmen von Blut statt. — Auch die fast regelmässig gleichzeitig mit der Missbildung der Vorhofscheidewand bestehende Aortenstenose, die sich [nach Rollet (Lit. 61)] durch mehr oder weniger vergrösserte Herzdämpfung, durch Schwirren (besonders über dem Brustbein), durch lautes systolisches Geräusch bei reiner Diastole kundgibt, dürfte nur unter ganz günstigen Umständen diagnostiziert werden können. Jedenfalls aber werden subjektive Erscheinungen von Atemnot, Beklemmung, Druckgefühl in der Herzgegend und Zirkulationsstörungen, Symptome, die bei Fall P. S., A. XIII, B. IX besonders erwähnt werden, auf das Vorhandensein eines Herzfehlers hinweisen und eine geeignete prophylaktische und symptomatische Behandlung angezeigt erscheinen lassen.

Schlussfolgerungen.

Die Ausführungen, welche ich in meiner Arbeit gemacht habe, lassen nachstehende Schlussfolgerungen zu:

1. Die im Falle P. S. beschriebene Missbildung der Vorhofscheidewand des Herzens entspricht einem Fortbestehen des Ostium primum, veranlasst durch ungenügendes Abwärtswachsen des S. I. und dadurch bedingte Verhinderung der Verschmelzung der Endothelwülste des atriovenösen Ostiums mit dem S. I. Der Defekt ist als eine reine Hemmungsbildung aufzufassen; es dürfte sich empfehlen, Befunden dieser Art die Bezeichnung Ostium primum persistens zu geben.

2. Die häufigen Hemmungsbildungen der atriovenösen Klappen (Verschmelzung von Klappen beider Kammern — Spaltung des Aortenzipfels der Mitralis) sind als Folgen der ausgebliebenen Vereinigung und der deshalb unterbliebenen Bildung des Klappenteiles des Septum primum aufzufassen. Sie bestätigen die Ansicht Arnolds (Lit. 27) und Hertwigs (Lit. 8), wonach die Scheidung und Entwicklung der atriovenösen Klappen im engsten Zusammenhang stehen mit der Bildung des S. I.

3. Im Gegensatz dazu zeigt sich die Unabhängigkeit der Entwicklung und des Verschlusses des Ostium secundum sive Foramen ovale von der Bildung des S. I. in der Häufigkeit der Fälle, in welchen das sog. Foramen ovale regelmässig angelegt und verschlossen war. Es könnte sogar scheinen, als ob in einzelnen Fällen (s. S. 67) der Verschluss des Foramen ovale schon frühzeitiger erfolgte als gewöhnlich, indem vielleicht das Ostium primum persistens dessen Aufgabe übernahm.

4. Es ist möglich, dass die häufig beobachtete Enge der Aorta und Weite der Pulmonalis in einer grösseren Zahl

von Fällen entwicklungsgeschichtlich das Fortbestehen des Ostium primum mitbedingte; zum Teil ist sie aber jedenfalls — ebenso wie die Veränderungen in der Ausdehnung und Muskeldicke der Herzhöhlen — als Folgeerscheinung der durch das Ostium primum persistens gesetzten Kreislaufstörungen anzusehen.

5. In denjenigen Fällen, in welchen weitere bedeutende Hemmungsbildungen und Missbildungen am Herzen beschrieben werden, könnte man daran denken, den ungenügenden Verschluss des Ostium primum auf mechanische Einwirkungen (Druck — Zug) zurückzuführen; für die meisten Fälle ist die auslösende Ursache der Hemmungsbildung vorläufig nicht einwandsfrei festzustellen.

6. Geringe Grade von Missbildung der Vorhofscheidewand des Herzens brauchen keine klinischen Erscheinungen zu machen; ebensowenig kann man ihr eine unmittelbare Einwirkung auf das Leben der damit behafteten Person zuschreiben; wohl aber zeigen die mitgeteilten Befunde, dass ein Herz mit einer derartigen Missbildung mehr zu Erkrankungen neigt als das gesunde, wohlgebildete Herz.

Es sei mir gestattet, an dieser Stelle meinem hochverehrten Lehrer, Herrn Obermedizinalrat Professor Dr. v. Bollinger, für die gütige Übernahme des Referates über meine Arbeit aufrichtigen Dank auszusprechen. Zu besonderem Danke halte ich mich Herrn Dr. Eugen Albrecht, Prosektor am Krankenhause München r/I., verpflichtet, der mir mit dem grössten Entgegenkommen das Präparat zur Verfügung stellte und mit nimmermüder Bereitwilligkeit mir die wertvollsten Aufschlüsse und Belehrungen zuteil werden liess.

Quellen.

Aus der Entwicklungsgeschichte und normalen Anatomie.

1. Arnold, F. Handbuch der Anatomie des Menschen. Freiburg 1847.
2. Baer. Über d. Entwicklungsgeschichte d. Tiere. Teil I und II.
3. Born, G. Über die Bildung der Klappenostien und Scheidewände des Herzens. Anatom. Anzeiger III. Jahrg. 1888.
4. Born, G. Beiträge zur Entwicklungsgeschichte des Säugetierherzens. Archiv für mikrosk. Anatomie. Bd. 33, H. 3. 1889.
5. Gegenbauer, C. Zur vergleichenden Anatomie des Herzens. Jenaische Zeitschrift für Naturwissenschaften Bd. II. 1866.
6. Gegenbauer, C. Grundriss der vergleichenden Anatomie. 2. Aufl. Leipzig 1878.
7. Henle, J. Handbuch der systematischen Anatomie des Menschen. Bd. III, Abt. 1 Gefässlehre. II. Aufl. Braunschweig 1876.
8. Hertwig. Lehrbuch der Entwicklungsgeschichte des Menschen und der Wirbeltiere. Jena 1885.
9. Hinze. Über den Verschluss des Foramen ovale des Herzens. Inaug.-Dissert. Berlin 1893.
10. His, W. Anatomie menschlicher Embryonen. Heft III. Atlas und Text. Leipzig 1885.
11. His, W. Beiträge zur Anatomie des menschlichen Herzens. Leipzig 1886.
12. Hochstetter. Entwicklungsgeschichte des Gefässystems. Ergebnisse der Anatomie und Entwicklungsgeschichte. Bd. I. Wiesbaden 1891.
13. Kölliker, A. Grundriss der Entwicklungsgeschichte des Menschen und der höheren Tiere. II. Aufl. Leipzig 1884.

14. Kollmann. Lehrbuch der Entwicklungsgeschichte des Menschen. Jena 1898.
15. Lindes. Ein Beitrag zur Entwicklungsgeschichte des Herzens. Inaug.Dissert. Dorpat 1865.
16. Masius. Quelques notes sur le développement du cœur chez le poulet. Archives de biologie T. IX. Paris 1889.
17. Meckel, G. Beiträge zur Bildungsgeschichte d. Herzens und der Lungen d. Säugetiere. Deutsch. Arch. f. Physiolog. Halle 1816.
18. Rathke. Entwicklungsgeschichte d. Wirbeltiere. Leipzig 1861.
19. Rauber, A. Lehrbuch der Anatomie des Menschen. Bd. II. Leipzig 1893.
20. Röse, Carl. Beiträge zur Entwicklungsgeschichte des Herzens. Inaug.-Dissert. Heidelberg 1888.
21. Röse, Carl, Zur Entwicklungsgeschichte des Säugetierherzens. Morphol. Jahrb. Bd. IV, H. 3. Leipzig 1889.
22. Röse, Carl. Beiträge zur vergleichenden Anatomie des Herzens der Wirbeltiere. Morphol. Jahrb. Bd. XV, H. 1. Leipzig 1890.
23. Schmidt, F. Bidrag til kundshaben om hjertets Udviklings historie. Nordiskt medicinisk Archiv. Vol. II. Nr. 23. 1870. D. Referat von Panum im Jahresbericht von Virchow-Hirsch. Bd. I. 1870.
24. Schulze, O. Grundriss der Entwicklungsgeschichte des Menschen und der Säugetiere. Leipzig 1897.
25. Thomson, Allen. Über die Entwicklung des Gefässystems in dem Fötus der Wirbeltiere. Frosieps Notizen aus dem Gebiete der Natur- und Heilkunde. Bd. XXX, Nr. 1. Erfurt 1831.

Aus der pathologischen Anatomie.

26. Arnold, J. Ein Fall von Cor triloculare bitriatum etc. in Virchows Archiv Bd. 42. Berlin 1868.
27. Arnold, J. Ein Beitrag zur normalen und pathologischen Entwicklungsgeschichte der Vorhofscheidewand des Herzens in Virchows Archiv Bd. 51. Berlin 1870.
28. Babesiu, V. Über eine eigentümliche Form von Septums-Anomalien des Herzens. Jahrbuch für Kinderheilkunde, N. F. Bd. 14, H. 1. Leipzig 1879.

29. Bednař, Die Krankheiten der Neugeborenen. Wien 1850.
30. Blum, Communication anormale des deux oreillettes sans persistance de trou de Botal. Bulletins de la Société anatomiques de Paris, Mai 1865.
31. Bögler, F. Klinische Beobachtungen bei Offenbleiben des Foramen ovale. Inaug.-Dissert. Erlangen 1875.
32. Chiari, H. Über ein Cor triloculare. Jahrbuch für Kinderheilkunde, N. F. Bd. XIV, H. 1. Leipzig 1879.
33. Claus, E. Beitrag zu den angeborenen Hemmungsmissbildungen der Vorhofscheidewand des Herzens. Inaug.-Dissert. Kiel 1900.
34. Cohnheim. Vorlesungen üb. allgemein. Pathologie. Bd. I. 1882.
35. Cruveilhier. Anatomie pathologique du corps humain. Vol. II. Maladies du cœur. Paris 1852.
36. Dilg, J. Ein Beitrag zur Kenntnis seltener Herzanomalien. Virchows Archiv, Bd. 91. Berlin 1883.
37. Duchek, A. Die Krankheiten des Herzens in Duchek' Handbuch der Pathologie und Therapie. Erlangen 1862.
38. Foerster, A. Die Missbildungen des Menschen. Jena 1862.
39. Geoffroy, Saint-Hilaire, Isidor. Histoire des anomalies de l'organisation chez l'homme et les animaux. Paris 1832—1837.
40. Gintrae, H., Article „Cyanose" dans le nouvel dictionnaire de médecine et de chirurgie. T. 10. Paris 1869.
41. Greenfield, W. S. A case of malformation of the heart with large deficiency in the interauricular septum. The Journal of Anatomy and Physiologie. Vol. 24. London 1890.
42. Hingsamer, E. Einige seltenere Fälle von Herzaneurysma. Annalen der städt. allgemeinen Krankenhäuser zu München. Bd. XI. 1898/99.
43. Hüter. Grosse Kommunikation zwischen beiden Vorhöfen. Virchows Archiv, Bd. 30. Berlin 1864.
44. Index-Catalogue of the library of the Surgeons-general office. Vol. V. Article: Heart (Abnormities and malformations). Washington 1884.
45. Lindmann, Jak. Hendr. Zur Kasuistik seltener Herzerkrankungen. Inaug.-Dissert. Giessen 1880.

46. Litten, M. Über embolische Muskelveränderung. Ein Beitrag zur Frage von der Überwanderung embolischen Materials bei offenem Foramen ovale. Virchows Archiv, Bd. 80 Berlin 1880.
47. Mackensen, C. Über die Hemmungsmissbildung des Herzens eines 17jährigen Mädchens. Inaug.-Dissert. Göttingen 1870.
48. Meckel, G. Über die Bildungsfehler des Herzens. Deutsches Archiv für Physiologie. Halle a. S. 1805.
49. Meckel, J. Fr. Handbuch der pathologischen Anatomie. Bd. 1. Leipzig 1812.
50. Moore, N. Malformation of the heart. Transactions of the pathological society of London. Vol. 32. 1881.
51. Nikolaides. Über Defekte des Septum atriorum cordis. Inaug.-Dissert. Freiburg i. B. 1887.
52. Peacock, Th. B. On malformations of the human heart with original cases. II. Ed. London 1866.
53. Peacock, Th. B. Malformation of the heart; large aperture in the septum of the auricle with the foramen ovale closed. Transactions of the pathological society of London. Vol. 29. 1878.
54. Pott, R. Ein Beitrag zu den Bildungsfehlern und fötalen Erkrankungen des Herzens. Jahrbuch für Kinderheilkunde, N. F. Bd. XIII, H. 1. Leipzig 1878.
55. Pott, R. Zur Ätiologie der Herzfehler im frühen Kindesalter. Fortschritte der Medizin, Bd. 13. 1895.
56. Preisz, H. Beiträge zur Lehre von den angeborenen Herzanomalien. Zieglers Beiträge zur pathologischen Anatomie. Bd. VII. Jena 1890.
57. Rauchfuss. Die angeborenen Entwicklungsfehler und Fötalkrankheiten des Herzens und der grossen Gefässe. Gerhardts Handbuch der Kinderkrankheiten. Tübingen 1878.
58. Rokitansky, C. v. Handbuch der pathologischen Anatomie. Wien 1844.
59. Rokitansky, C. v. Die Defekte der Scheidewände des Herzens. Wien 1875.
60. Reinhardt. Zur anatomischen und pathologischen Kenntnis der dünnen Stelle in der Herzscheidewand. Virchows Archiv, Bd. 12. Berlin 1857.

61. Rollet, E. Über wahre Herzstenose. Medizinische Jahrbücher. Wien 1881.
62. Rostan, A. Contribution à l'étude de l'embolie croisée consec. à la persistance du trou de Botal. Thèse. Genève 1884.
63. Rudolph, K. Über zwei Fälle von grossen Defekten der Vorscheidewand des Herzens. Inaug.-Dissert. Kiel 1900.
64. Ruge. Über Defekte der Vorscheidewand des Herzens. Inaug.-Dissert. Berlin 1891. Auch in Virchows Archiv, Bd. 126. Berlin 1891.
65. Stadler. Über eine seltene Missbildung des Herzens. Inaug.-Dissert. Würzburg 1890.
66. Thibert und Fouquier. Über eine regelwidrige Vereinigung der Herzhöhlen. Deutsches Archiv für Physiologie. Bd. 7. Halle 1822.
67. Tüngel. Ein Fall von congenitaler zweifacher Perforation der Herzscheidewand. Virchows Archiv, Bd. 30. Berlin 1864.
68. Vierordt, H. Die angeborenen Herzkrankheiten. Nothnagels Handbuch der speziellen Pathologie und Therapie. Bd. XV, 2. Wien 1901.
69. Volbeding, A. Klinische und pathologische Beiträge zu den fötalen Erkrankungen des Herzens. Inaug.-Dissert. Halle a. S. 1881.
70. Wagstaffe, W. W. Two cases of free communication between the auricles. Transactions of the pathological society of London. Vol. 19. 1868.
71. Wallmann. Über das Offenbleiben des Foramen ovale bei Erwachsenen. Vierteljahrsschrift für praktische Heilkunde. XVI. Jahrgang, 2. Bd. Prag 1859.
72 Zahn, W. Über paradoxe Embolie. Virchows Archiv, Bd. 115. Berlin 1889.

Lebenslauf.

Am 9. November 1880 wurde ich auf Schloss Chotieschau in Böhmen, wo mein Vater Beamter des Fürsten von Thurn und Taxis war, geboren. Im Laufe des Jahres 1883 siedelten meine Angehörigen nach Regensburg in Bayern über; ich verlebte dort im elterlichen Hause meine Jugendjahre. Nachdem ich vier Jahre die Volksschule besucht hatte, trat ich in das Kgl. alte Gymnasium zu Regensburg ein, an dem ich auch meine neunjährigen humanistischen Studien beendet. Zu Beginn des Wintersemesters 1899/1900 bezog ich die Universität Würzburg — wo auch mein Vater seinerzeit immatrikuliert gewesen war — und begann dort meine medizinischen Studien; ich hörte die vorgeschriebenen Vorlesungen, besuchte Kurse und Übungen; mit dem Bestehen der ärztlichen Vorprüfung am Ende des vierten Semesters beschloss ich die Vorbereitungszeit für das Studium der klinischen Fächer. Von besonderem Interesse waren für mich die beiden folgenden Semester, die ich in Breslau verlebte. Hervorragende Gelehrte und reiches Studienmaterial ermöglichen besonders dem Mediziner eine gewinnbringende wissenschaftliche und praktische Tätigkeit. Während einer Zeit von vier Monaten hatte ich Gelegenheit, in der Kgl. Universitätsklinik für innere Krankheiten, die damals noch unter der Leitung des nun verstorbenen Geheimrats Professor A. Kast stand, als Koassistent tätig zu sein.

Von meinem siebenten Semester, vom Herbst 1902, an lebte ich in München. Hier nahm ich, soweit es möglich und nötig war, am theoretischen und praktischen Unterricht in den einzelnen medizinischen Instituten der Universität teil. Dabei versäumte

ich nicht, auch anderen Wissenschaften und besonders der Kunst mein Interesse zuzuwenden. Nach einem Studium von neun Halbjahren begann ich am 14. März 1904 die Ablegung der ärztlichen Prüfung, die ich am 13. Juli beenden konnte; auf Grund dieser Prüfung wurde mir die Approbation als Arzt erteilt.

München, im Oktober 1904.

Felix Söldner.

Abbildung zum Fall P. S.

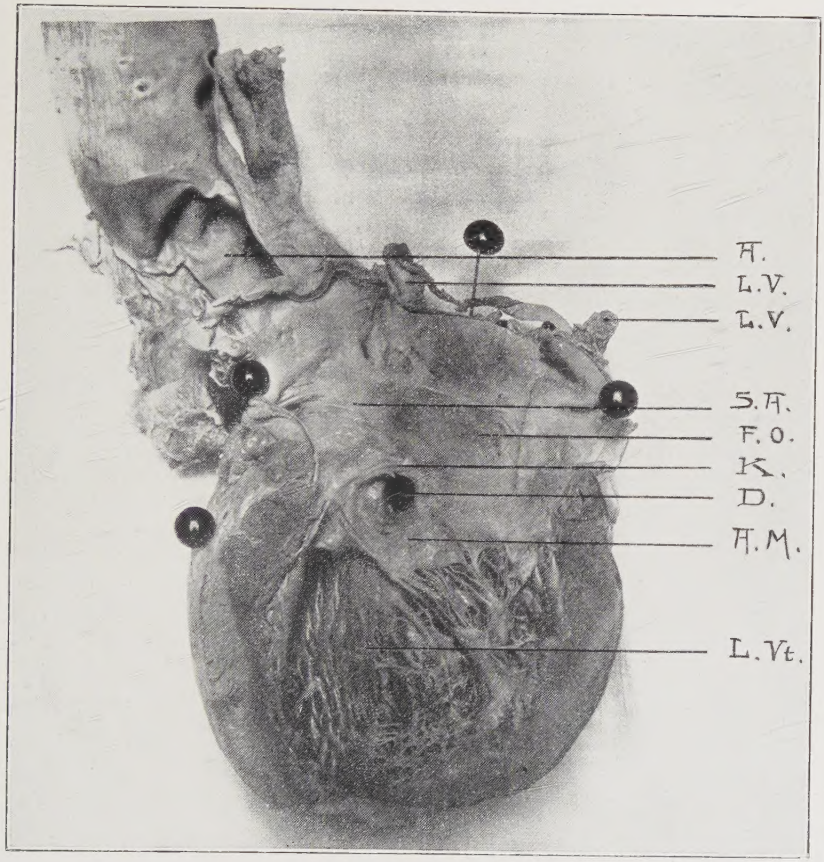

Das linke Atrium und der linke Ventrikel sind eröffnet, die Schnittflächen möglichst weit auseinander geklappt.

S. A. = Septum atriorum.
F. O. = Fossa ovalis.
D. = Defekt im septum atriorum.
K. = Klappe des Defekts.
A. M. = Aortenzipfel der Mitralis.
L. Vt. = Linker Ventrikel.
A = Aorta.
L. V. = Lungenvene.